

Aula 00 - Prof.^a Cassia Reginato

*Regular SMS e SES (Odontologia)
Conhecimentos Específicos*

Autor:

**Cássia Reginato, Larissa Oliveira
Ramos Silva, Mirela Sangoi
Barreto, Renata Pereira de Sousa
Barbosa, Stefania Maria Bernardi**
20 de Novembro de 2022
Possamai Marques

Sumário

1 - Cirurgia oral	3
1.1-Indicações para extração dentária	3
1.2-Contraindicações para extração dentária	5
2- Técnicas cirúrgicas	14
2.1 - Posicionamento para extração	14
3 - Manobras cirúrgicas fundamentais	15
3.1 - Diérese	16
3.2- Exérese	23
3.3 - Hemostasia	31
3.4- Síntese	36
4 - Técnica cirúrgica fechada	47
5 - Técnica cirúrgica aberta	49
6 - Complicações na cirurgia oral	55
6.1- Lesões dos tecidos moles	55
6.2 Lesões a estruturas ósseas:	56
6.4- Lesões a estruturas adjacentes:	59
6.5- Fratura de instrumentos:	61
6.6 - Complicações com um dente durante a extração:	61
7 – Complicações pós-operatórias	67
7.1 Edema:	67
7.2. Equimoses:	69
7.3 - Infecção:	69
7.4- Deiscência de ferida:	69



7.5. Sangramento pós-operatório:	69
7.6 - Trismo:	71
8- Cuidados pós-operatórios	72
8.1 Controle da hemorragia:	72
8.2 Controle da dor e desconforto	72
8.3 Dieta	74
8.4 Higiene oral	74
8.5- Recomendações série ABENO para o pós-operatório:	76
9 - Referências bibliográficas	78



1 - CIRURGIA ORAL

Antes de nos aprofundarmos no estudo das técnicas cirúrgicas e manejo das complicações, vamos listar as indicações e contraindicações da extração dentária. Na sequência abordaremos os pontos principais de cada item.

1.1-Indicações para extração dentária

Entre as indicações para extração dentária a **cárie** é provavelmente a **causa mais comum de extração**. Dentro deste contexto, sabemos que a evolução da cárie, muitas vezes resulta em **necrose pulpar**. Assim como eu, você já deve ter ouvido aquela proposta indecente quando falamos em tratar o canal: “Doutor quem sabe eu arranco o dente ao invés de fazer o canal?”. Nos casos em que o paciente segue relatando dor, mesmo após drenagem e terapia endodôntica, a extração dentária pode ser a opção escolhida pelo paciente.

Fatores como **custo do tratamento** e situação **financeira** do paciente devem ser considerados: a extração pode ter indicação caso o paciente não possua condições financeiras para realizar o tratamento mais complexo, ou ainda, quando não possa ausentar-se do trabalho para realizar todos os procedimentos indicados para reabilitação.

Outra indicação muito comum de remoção dentária está relacionada à **doença periodontal**. Em estágio mais avançado, a periodontite resulta em perda óssea e mobilidade dentária inviabilizando a manutenção dos dentes.

Comumente dentes também são extraídos por **indicações ortodônticas**, geralmente por falta de espaço no arco. Os dentes mais extraídos são os pré-molares e os terceiros molares.



Os terceiros molares, geralmente se enquadram na categoria de **dentes impactados**, ou seja, dentes que não conseguem erupcionar por alguma forma de impedimento. Eles devem ser removidos de forma preventiva a fim de evitar a ocorrência de pericoronarite.

Dentes mal posicionados (como os dentes ectópicos ou os extruídos pela falta do antagonista) e os **supranumerários** também possuem indicação para extração.





Dentes supranumerários encontram-se geralmente na linha média anterior superior, e estão associados à presença de diastemas, reabsorções e interferências na erupção dentária.

Dentes fraturados (cuja reconstrução é inviabilizada) ou dentes envolvidos em **fraturas dos maxilares** devem ser removidos. No primeiro caso indica-se a remoção pelo risco de infecção, no segundo, pelo possível impedimento da redução da fratura.

Algumas situações requerem a remoção de dentes envolvidos em áreas com **comprometimento patológico**, como no caso de regiões com cistos, ameloblastomas, ceratocistos, entre outras condições. E previamente à **terapia antineoplásica**, todos os possíveis focos de infecção devem ser tratados ou removidos a fim de evitar complicações durante o tratamento.



PACIENTE ESTÁ FAZENDO RADIOTERAPIA: QUANDO REALIZAR A CIRURGIA?

(O que os principais autores falam)

"Um tempo de cicatrização de pelo menos *três semanas* entre procedimentos dentários extensos e o início da radioterapia diminui significativamente as chances de necrose óssea. A exodontia ou qualquer trauma ósseo é contraindicado durante a radioterapia. Após a radioterapia, há uma *janela de quatro meses durante a qual exodontias podem ser realizadas com uma prevalência reduzida de ORN*. Durante esse período o reparo tecidual e a cicatrização são relativamente normais, mas eventualmente se desenvolve uma fibrose progressiva e uma hipovascularização, que predispõe o paciente à ORN." (Neville et al., 2016)

Caso tenha sido tomada a decisão de extrair alguns ou todos os dentes antes da radioterapia, a questão passa a ser "como os dentes deverão ser extraídos"? (Fonte: Hupp et al.)

Os princípios da exodontia atraumática se aplicam.

ATENÇÃO: os conceitos de preservação de osso não devem ser levados em conta, e tenta-se remover uma porção substancial de osso alveolar junto com os dentes, objetivando conseguir o fechamento primário dos tecidos moles.



Brocas ou limas devem ser usadas para alisar as bordas ósseas com muita irrigação, porque a capacidade de remodelação dos tecidos está muito diminuída após a radioterapia.

A antibioticoterapia profilática é indicada.

Caso a ferida não cicatrize, a radioterapia deverá ser adiada.

Sugere-se intervalo de 7 a 14 dias entre as extrações dentárias e a radioterapia. No entanto, a radioterapia deverá ser adiada por 3 semanas após a extração, se possível.

A radioterapia deverá ser adiada mais ainda, se possível, na ocorrência de deiscência local da ferida.

Com o início da radioterapia, a remodelação normal é inibida; caso haja áreas afiadas de osso pode haver ulcerações com exposição óssea.

Os dentes são removidos com rebatimento de retalho e remoção generosa de osso.

1.2-Contraindicações para extração dentária

Mesmo diante de indicação para extração dentária, podem existir situações momentâneas que contraindicam a realização da cirurgia, podendo ser de **ordem local ou sistêmica**:

Contraindicações locais:

Pacientes com história de radiação para tratamento do câncer merecem atenção especial. Locais que necessitem de extração dentária e tenham sido **previamente irradiados** podem apresentar maior suscetibilidade ao desenvolvimento de osteonecrose.

Pacientes que possuem dentes localizados em **área de tumor maligno** não devem ter seus dentes extraídos pelo risco de disseminação das células malignas (metástases).



A **pericoronarite** é uma condição muito recorrente, no entanto pacientes com **pericoronarite grave** (severa) **não devem ser submetidos à extração dentária durante a fase aguda**. Em um primeiro momento, deve ser empregado tratamento não cirúrgico (irrigação e antibioticoterapia) para melhora da sintomatologia e redução do risco de complicações pós-operatórias. Se a **pericoronarite é média** e o dente pode ser removido facilmente, então **extração imediata pode ser feita**.

Outra condição comum nos consultórios é a presença de **abscesso dentoalveolar agudo**. Embora a literatura não aponte a infecção aguda como uma contraindicação, pelo contrário, sendo o tratamento indicado para uma rápida resolução do processo infeccioso; em muitos casos, a extração encontra-se inviabilizada pela dificuldade de abertura de boca e de anestesia da região. De acordo com Hupp et al., se for possível acessar



e anestesiá-la a região, o dente deve ser removido o mais rápido possível. De outra forma, antibioticoterapia deve ser iniciada e a extração planejada o mais rápido possível.



Contraindicações de ordem sistêmica.

A gravidez e a lactação são **contraindicações relativas** à extração eletiva.

Estão contraindicadas as extrações dentárias em pacientes com:

- **doenças metabólicas descompensadas** (ex: diabetes não controlado),
- **leucemia** e **linfoma** não controlados por apresentarem risco aumentado de infecções e de hemorragias (esses pacientes apresentam comprometimento da função de glóbulos brancos e plaquetas)
- **doenças cardíacas severas e não controladas**, com isquemia severa do miocárdio, com *angina pectoris* instável, com arritmias não controladas e severas, e aqueles que tiveram infarto recente do miocárdio devem ter as cirurgias adiadas.



E PACIENTE QUE INFARTOU? QUANDO REALIZAR A CIRURGIA?

“Possibilita a realização de intervenções cirúrgicas eletivas em um período bem menor após um infarto do miocárdio, talvez após 6 semanas.” (Miloró et al., 2016)

“Cirurgias bucais mais simples, tipicamente realizadas no consultório dentário, podem ser concretizadas antes de 6 meses após o IAM, se for pouco provável que o procedimento provoque uma ansiedade significativa e se o paciente teve uma recuperação do IAM sem intercorrências.” (Hupp et al., 2015)



- **hipertensão severa:** devem ter as extrações adiadas pelo maior risco de hemorragias, insuficiência aguda do miocárdio e acidente vascular cerebral.



CATEGORIA	PA SISTÓLICA (mmHg)	PA DIASTÓLICA (mmHg)	CIRURGIA
NORMAL	< 120	< 80	
PRÉ-HIPERTENSÃO	120 - 139	80 – 89	
HIPERTENSÃO ESTÁGIO 1	140 – 159	90 – 99	Pode ser submetido a procedimentos odontológicos de caráter eletivo ou de urgência
HIPERTENSÃO ESTÁGIO 2	≥ 160	≥ 100	Procedimentos eletivos são contraindicados
HIPERTENSÃO SEVERA	> 180	>100	Todo e qualquer procedimentos odontológico está contraindicados

Fonte: Esquema feito a partir das recomendações para pacientes com HAS (Andrade, 2014)

- pacientes com **coagulopatias severas** devem ter acompanhamento de hematologista para que sejam administrados fatores de coagulação ou sejam realizadas transfusões para prevenir a ocorrência de complicações hemorrágicas no pós-operatório.
- pacientes que fazem **uso de anticoagulantes** podem realizar extrações de rotina quando observados os cuidados para controle do paciente.



O QUE OS PRINCIPAIS AUTORES FALAM SOBRE O INR?

Hupp et al. (2015): o INR é usado para avaliar a ação anticoagulante da warfarina. A maioria dos médicos permitirá que o INR caia para, mais ou menos, dois durante o período transoperatório, o que normalmente possibilita uma coagulação suficiente para uma cirurgia segura. Os pacientes devem parar de tomar warfarina dois ou três dias antes da cirurgia planejada. Na manhã da cirurgia, o valor do INR deve ser checado; se ele estiver entre dois e três INR, a cirurgia bucal



habitual pode ser realizada. Se o TP ainda estiver maior que 3 INR, a cirurgia deve ser adiada até que o TP se aproxime de 3 INR

Miloro et al. (2016): para intervenções cirúrgicas de pequeno porte, como extrações e retirada cirúrgica de dentes, a manutenção da varfarina quando a INR é inferior a 3 ou 3,5 parece apropriada, tendo em vista o potencial de complicações embólicas significativas se a varfarina for suspensa. É essencial a instituição de medidas hemostáticas locais durante a intervenção cirúrgica e elas devem ser combinadas com a administração pós-operatória de ácido tranexânico ou EACA.

Andrade (2014): pacientes com $INR \leq 3,5$ não necessitam de suspensão ou modificação da posologia para realização de exodontias não complicadas. Nos casos de $INR \geq 3,5$ recomenda-se avaliação médica, para possível ajuste da medicação.

DE FORMA RESUMIDA:

$INR \leq 3,5$ NÃO PRECISA SUSPENDER

$INR \geq 3,5$ AVALIAÇÃO MÉDICA

- pacientes que **usam de medicações contínuas**: os que fazem uso de corticosteróides, agentes imunossupressores, quimioterápicos e antirreabsortivos (como os **bisfosfonatos**) merecem considerações especiais. Dentro deste tópico falaremos sobre o medicamento mais cobrado pelas bancas de diversos concursos: os bisfosfonatos, medicamentos associados à ocorrência de osteonecrose dos maxilares após a realização de procedimentos cirúrgicos!



OSTEONECROSE DOS MAXILARES ASSOCIADA AOS BISFOSFONATOS (OAB)

A **osteonecrose dos maxilares** associada ao uso de **bisfosfonatos** é uma complicação oral observada em pacientes que fizeram uso de bisfosfonatos, classe de medicamentos utilizada no tratamento de doenças que afetam o metabolismo ósseo (ex: osteoporose e metástases ósseas maligna). O mecanismo de ação dessas drogas está relacionado à inibição da atividade osteoclástica, interferindo na remodelação e reabsorção óssea. Os bisfosfonatos apresentam afinidade óssea e se acumulam com o tempo nesse tecido. Esses medicamentos estão disponíveis para administração via oral e intravenosa.

A OAB afeta exclusivamente os ossos **maxilares** e tem como característica clínica o osso exposto em paciente que foi submetido à cirurgia de extração dentária. O paciente pode relatar dor severa em decorrência do osso exposto necrótico e infecção secundária tem carácter progressivo.





FATORES PREDISPOENTES PARA OAB:

Fonte: Neville et al. (2016)

- idade superior a 65 anos,
- presença de doença periodontal,
- uso de próteses dentárias,
- tabagismo,
- diabetes,
- terapia com bisfosfonatos superior a 2 anos, principalmente pela via intravenosa,
- necessidade cirúrgica dentoalveolar predispõem a ocorrência de OAB.

Fonte: Andrade (2014), cita mais alguns fatores:

- presença de doença periodontal;
- uso de próteses dentárias; e
- terapia com bisfosfonatos superior a 2 anos, principalmente pela via intravenosa.

A predição do risco pode ser avaliada pelo nível de CTX-plasmático, um marcador bioquímico da remodelação óssea e produto da degradação do colágeno tipo I que compõe os tecidos ósseos

Concentração plasmática de CTX (pg/mL)	Risco de ocorrência da OAB
>150	Baixo
100 – 150	Médio
< 100	Alto





REVISANDO AS INDICAÇÕES E CONTRAINDICAÇÕES PARA EXTRAÇÃO DENTÁRIA		
INDICAÇÕES	CONTRAINDICAÇÕES	
<ul style="list-style-type: none">▪ Cáries▪ Necrose pulpar▪ Doenças periodontal▪ Indicações ortodônticas▪ Dentes mal posicionados▪ Dentes impactados▪ Dentes supranumerários▪ Dentes fraturados▪ Dentes associados a lesões patológicas▪ Dentes em área de fratura nos maxilares▪ Previamente à radiação (terapia antineoplásica)▪ Financeiro	<u>LOCAIS</u> <ul style="list-style-type: none">▪ Pericoronarite severa▪ Abscesso dentoalveolar agudo▪ Áreas de tumor maligno▪ Áreas previamente irradiada	
		<u>SISTÊMICAS</u> <ul style="list-style-type: none">▪ Doenças metabólicas descompensadas▪ Doenças cardíacas severas/ não-controladas▪ Coagulopatias severas▪ Leucemias▪ Linfomas▪ Bisfosfonatos*
		<u>RELATIVAS:</u> Gestantes e lactantes





(PREFEITURA MUNICIPAL DE SÃO MIGUEL DO OESTE-SC/CBMF/2014) São contraindicações para exodontia, exceto a alternativa:

- a) Doenças metabólicas descompensadas
- b) Dente localizado dentro de área tumoral
- c) Pacientes com infecção como pericoronarite no 3º molar impactado
- d) Paciente com doença periodontal extensa e grave

Comentários:

Pacientes com doenças descompensadas devem ser encaminhados para avaliação médica. Não devem ser extraídos dentes no interior de tumores pelo risco de disseminação. O quadro agudo da pericoronarite deve ser controlado para que, posteriormente, o paciente faça a extração. **A alternativa correta é a letra D.**

(FGV/ESPECIALISTA LEGISLATIVO MUNICIPAL/CM SALVADOR/ODONTÓLOGO/2018) A osteonecrose associada ao uso de bifosfonatos está relacionada a uma alteração da atividade dos osteoclastos e interfere na angiogênese através da inibição do fator de crescimento endotelial vascular, modificando o metabolismo ósseo. Muitos pacientes apresentam potencial risco para desenvolver essa condição pós-exodontia, pois os bifosfonatos são utilizados no tratamento da:

- a) Doença de Paget
- b) Osteosclerose idiopática
- c) Displasia cleidocraniana
- d) Osteoporose

Comentários:

Os bisfosfonatos são utilizados no tratamento de osteoporose e doenças ósseas malignas. **As alternativas corretas seriam as letras A e D.**

(CESGRANRIO/PROFISSIONAL JÚNIOR (BR)/ODONTOLOGIA/2010) Paciente de 56 anos, pós-menopausa, fazendo uso de alendronato de sódio, apresenta-se para extração do elemento 26, por motivo de perda de inserção devido à Periodontite Crônica Avançada. Para a execução da extração, o profissional deve verificar com o médico a possibilidade de:



- a) Suspensão do medicamento, pois pode causar osteonecrose.
- b) Suspensão do medicamento, pois é um potente anticoagulante
- c) Suspensão do medicamento, pois pode causar osteoporose.
- d) Substituição do medicamento por rizedronato de sódio.
- e) Substituição do medicamento por diclofenaco de sódio.

Comentários:

O alendronato de sódio é um bisfosfonato de uso oral indicado para o tratamento da osteoporose. É associado à ocorrência de osteonecrose dos maxilares induzida por antirreabsortivos. Alguns autores sugerem a suspensão. **A alternativa correta é a letra A.**

(CONSULTEC/Prefeitura de Laurentino - SC – Odontólogo/2021) São indicações para a extração dentária, exceto:

- a) Doença periodontal grave em paciente com hiper mobilidade
- b) Cáries graves que não podem ser restaurados
- c) Necrose pular ou pulpíte, tratável somente por endodontia
- d) Todas as alternativas estão corretas

Comentários:

A letra C é o gabarito da questão, pois o dente pode ser tratado através de endodontia, sendo a exodontia o último recurso.

(VUNESP/Prefeitura de Itapevi - SP - Cirurgião-Dentista Bucomaxilofacial/2019) Paciente anticoagulado, de 65 anos, apresenta no coagulograma INR=1,7 (Índice de Normalização Internacional). Diante da necessidade da realização de cirurgia bucal de pequeno porte, esse paciente está

- a) insuficientemente anticoagulado para a sua patologia, mas com baixo risco de hemorragias incontroláveis.
- b) adequadamente anticoagulado para a sua patologia e com baixo risco de hemorragias incontroláveis.
- c) supra-anticoagulado para a patologia e não deve manter esse nível, já que corre alto risco de hemorragias incontroláveis.
- d) supra-anticoagulado para a sua patologia, mas com médio risco de hemorragias incontroláveis.
- e) insuficientemente anticoagulado para a sua patologia, mas com médio risco de hemorragias incontroláveis.



Comentários:

O objetivo da terapia anticoagulante é prevenir a formação ou expansão de um coágulo intravascular, arterial ou venoso. Uma INR = 1 indica que o sangue apresenta coagulação normal. Uma INR igual a 3 significa que o fármaco está exercendo a sua ação anticoagulante 3 vezes maior que o normal. Segundo Andrade (2014), a maioria dos pacientes tratados com anticoagulantes precisa manter a **INR entre 2 e 4**, um estado que reduz o risco de trombose sem causar uma anticoagulação perigosa. **A alternativa correta é a letra A.**

(FUNDATEC/Prefeitura de Porto Alegre - RS - Cirurgião Dentista/2022) Existem várias indicações para extrações de dentes, porém mesmo se determinado dente apresenta um dos requisitos para remoção, em algumas situações, o dente não deve ser removido devido a outros fatores ou a contraindicações para a extração. São contraindicações para a extração dentária, EXCETO:

- a) Diabetes tipo I sem controle.
- b) Dentes localizados dentro de uma área de tumor.
- c) Procedimentos cirúrgicos que necessitam sedação leve com uso de drogas além do anestésico local durante a Gravidez.
- d) Abscesso dento alveolar agudo.
- e) Estágio final de doença renal com uremia severa.

Comentários:

A letra D foi o gabarito fornecido pela banca. Essa foi uma questão polêmica e que gerou recurso (não acatado pela banca). **A gravidez é uma contraindicação relativa para extrações.** A principal preocupação, quando se trata de fornecer tratamento para uma paciente grávida, é a prevenção de danos ao feto. É praticamente impossível realizar um procedimento cirúrgico oral com sucesso sem o uso de radiografias ou medicamentos; portanto, uma opção é adiar qualquer cirurgia bucal programada até depois do parto para evitar riscos ao feto. De acordo com Hupp et al., é melhor que todas as drogas sedativas sejam evitadas em pacientes grávidas. O óxido nitroso não deve ser usado durante o primeiro trimestre, mas, se necessário, pode ser usado no segundo e terceiro trimestres desde que seja aplicado com, pelo menos, 50% de oxigênio.

AGORA CUIDADO: De acordo com Hupp et al., " muitos estudos em perspectiva deixaram bastante claro que a solução mais rápida para uma infecção resultante de necrose pulpar é obtida quando o dente é removido o mais rápido possível. Assim, **infecção aguda não é contraindicação para extração.**"



2- TÉCNICAS CIRÚRGICAS

Agora estudaremos um conteúdo muito importante e recorrente nos concursos: as técnicas cirúrgicas! Veremos detalhadamente cada fase operatória, instrumentais utilizados, as diferentes técnicas empregadas e as possíveis complicações que podem ocorrer durante a remoção de um dente! Fique tranquilo, tudo que você precisa saber para “tirar de letra” na hora da prova será abordado nas próximas páginas!!

2.1 - Posicionamento para extração



Mas antes de falarmos sobre como é feita a remoção dos dentes, deixe-me falar sobre o posicionamento correto do dentista durante a cirurgia (isso faz parte da chamada ergonomia!). Algumas escolas ensinam seus alunos a operarem de pé e, conforme o arco operado, o posicionamento do cirurgião-dentista pode variar.


Para os casos de **extração maxilar** (em que o dentista realiza o procedimento em pé): a cadeira deve ser inclinada para trás de maneira que o **plano oclusal maxilar esteja em um ângulo com cerca de 60 graus em relação ao solo**. A altura da cadeira deve ser de tal forma que a altura da boca do paciente esteja na altura, ou ligeiramente abaixo, da altura do cotovelo do cirurgião. Em extrações no lado direito, a cabeça do paciente deve ser girada substancialmente para o dentista. Nas extrações do lado esquerdo, a cabeça deve ser ligeiramente girada para o dentista. Nas extrações na região anterior, o paciente deve olhar para frente.

Nos casos de **extração mandibular** (em que o dentista realiza o procedimento em pé), o paciente deve ser posicionado em uma posição mais reta, de modo que o **plano oclusal esteja paralelo ao solo**. A cadeira deve ser posicionada em uma altura mais baixa (quando comparada aos procedimentos maxilares) e o braço do dentista deve estar inclinado para baixo em um ângulo de 120° com o cotovelo. Em extrações no lado direito, a cabeça do paciente deve ser girada para o dentista. Nas extrações na região anterior, o dentista deve se posicionar ao lado do paciente. Em extrações na região posterior, o dentista deve se posicionar à frente do paciente.



3 - MANOBRAS CIRÚRGICAS FUNDAMENTAIS

As manobras cirúrgicas são procedimentos ordenados e executados com instrumentais específicos. Para uma melhor compreensão são divididas, por alguns autores, em quatro fases:



(FCC/TRT - 11ª Região (AM e RR) - Analista Judiciário - Odontologia/2017) São considerados tempos fundamentais da cirurgia:

- a) punção – incisão – divulsão – síntese.
- b) diérese – hemostasia – exérese – síntese.
- c) incisão – exérese – síntese – hemostasia.
- d) exérese – incisão – diérese – hemostasia.
- e) divulsão – hemostasia – exérese – síntese.

Comentários:

A letra B está correta. Lembrando que fazem parte da diérese a incisão e divulsão, a hemostasia percorre todo procedimento cirúrgico para permitir uma boa visualização do campo operatório, a exérese é a remoção do objetivo cirúrgico e a síntese corresponde à sutura



3.1 - Diérese

A primeira fase na remoção de um dente chama-se **diérese!**

A diérese é a divisão intencional de tecidos, normalmente contíguos para acesso às áreas de interesse anatômico.



Nos **tecidos moles**, a diérese compreende **incisão, corte, divulsão, descolamento e sindesmotomia**.

Nos **tecidos duros**, a diérese compreende a **osteotomia, a ostectomia e a odontosecção**.

A **incisão** é realizada com lâminas de bisturi, eletrobisturi ou laser de alta potência sobre os tecidos de recobrimento, como pele, mucosa e gengiva.

A **divulsão** é a separação sem corte dos tecidos e pode ser realizada com uma tesoura curva romba (tipo Metzenbaum) através de uma incisão prévia.

O **descolamento** permite a separação dos tecidos moles de seus apoios ósseos.

A **sindesmotomia** é a incisão do ligamento periodontal.

A **osteotomia** é o corte ou delimitação de segmentos ósseos. É usada nos preparos da mobilização maxilomandibular nas cirurgias ortognáticas, na correção de fraturas mal consolidadas.

A **ostectomia** é a remoção de um tecido ósseo previamente delimitado.

A **odontosecção** tem como finalidade de diminuir o volume e resistência do dente à remoção do alvéolo.

As manobras empregadas nessa fase são a **incisão** consiste em um corte realizado nos tecidos através de lâminas de bisturi ou laser de alta potência. O cabo de bisturi mais utilizado é o de nº 3 e as lâminas mais usadas são as de número 11 (sulco gengival), 12 (região distal superior) e 15 ou 15C (superfícies planas).



Ao realizar uma **incisão** devemos observar alguns princípios:

PRIMEIRO PRINCÍPIO: utilizar lâminas novas, afiadas e de tamanho adequado;

SEGUNDO PRINCÍPIO: o **movimento deve ser firme** e realizado de **forma contínua** para obtenção de bordos regulares

TERCEIRO PRINCÍPIO: evitar seccionar estruturas vitais

QUARTO PRINCÍPIO: incisões envolvendo toda a espessura de superfícies epiteliais, que o cirurgião planeje reaproximar, devem ser feitas com a lâmina em posição perpendicular à superfície epitelial

QUINTO PRINCÍPIO: Incisões no interior da cavidade oral devem ser posicionadas adequadamente



- o posicionamento do bisturi deve ser **perpendicular à superfície** incisada

Este ângulo produz bordas quadradas na ferida cirúrgica que são mais fáceis para reorientar adequadamente durante a sutura e que são menos suscetíveis à necrose das bordas cirúrgicas como resultado de isquemia

- sempre deve preferir a realização de incisões amplas,
- preferir movimentos longos e contínuos a movimentos curtos e interrompidos



Lembre-se: uma incisão longa e reta com adequado rebatimento do retalho cicatriza mais rapidamente que uma incisão curta, com dilaceração de tecidos, que cicatriza lentamente por segunda intenção

- as incisões intraorais devem ser realizadas, preferencialmente, **em gengiva inserida e sobre osso sadio**, tendo o cuidado para evitar a secção de estruturas anatômicas importantes

Falamos sobre as incisões, agora veremos o que é um retalho. De acordo com Prado e Salim (2004), **um retalho cirúrgico** é uma **porção de tecido delimitada por incisões que permite o acesso ao local da cirurgia**. Ao observar alguns cuidados durante a execução do retalho, o dentista previne a necrose dos tecidos envolvidos.



O princípio básico a ser respeitado durante a realização de um retalho é que ele **possua tamanho adequado** para permitir o **afastamento e visualização** da região durante a cirurgia. Não adianta ficar com pena e insistir em não realizar o retalho, pois você pode acabar tensionando as bordas do tecido e causar uma laceração (depois para suturar é uma desgraça!).

Você pegou o bisturi e vai iniciar a incisão, mas como deve ser feito o retalho?

- deve ser **mucoperióstico** de espessura total (tem que “cortar” a mucosa, a submucosa e o periósteo)
- deve ser realizado sempre sobre osso sadio
- se o paciente tiver doença periodontal e apresentar perda óssea na região que precise fazer a cirurgia: a incisão deve ser pelo menos de 6 a 8mm distante dela em área de osso intacto (porque no final você precisará reposicioná-lo sobre osso sadio).
- o retalho ele deve possuir **lados** que concorram **paralelos** entre si (preferencialmente **convergentes da base**)
- a **base** sempre deve ser mais **ampla** que a margem livre (o ápice do retalho)
- o **comprimento** do retalho não deve exceder o dobro da largura da base.

Ao final do procedimento você reposicionará o retalho (sempre sobre osso sadio) e o manterá com o auxílio da sutura (sem tensionar seus bordos). Seguindo esses princípios você conseguirá uma boa visualização e um bom pós-operatório.



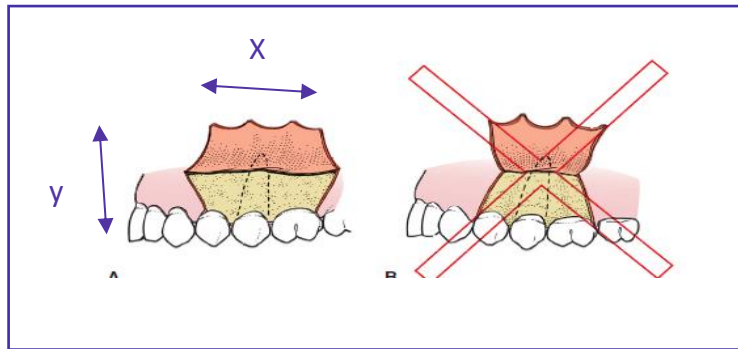


Figura: Hupp et al., 2009.

LEMBRE-SE!! A medida da base do retalho (x) não deve ser menor que a medida da altura (y). Preferencialmente, a medida deve ser $x = 2y$!!!



Veja alguns tipos de incisões e suas indicações:

<p>INCISÃO EM ENVELOPE (incisão nas papilas gengivais ou incisão intrassulcular)</p>	<p>Mais comumente realizada</p> <p>Descolamento das papilas</p> <p>Pode ser usado em todas as regiões da cavidade bucal</p>
<p>INCISÃO EM L ABERTO (monoangular)</p>	<p>A incisão se estende de distal para mesial, produzindo um retalho triangular.</p> <p>Indicada para extrações de dentes permanentes e decíduos, radiculares (únicas e múltiplas), cirurgias pré-protéticas, dentre outras. Nas cirurgias de dentes retidos, iniciando seu traço no espaço retromolar, a incisão pode variar seu trajeto, envolvendo ou não o sulco gengival.</p>
<p>INCISÃO DE NEUMANN:</p>	<p>É indicada para região alveolar dentada e por vestibular, tanto na maxila como mandíbula.</p> <p>É indicada para cirurgias paraendodônticas, em raízes longas e curtas, extrações de ápices radiculares, retenções</p>



	dentárias vestibulares, remoção de cistos e tumores, dentre outros.
INCISÃO DE WASSMUND	É indicada para áreas dentadas, mas acaba sendo mais utilizada em procedimentos nas estruturas alveolares desdentadas. O retalho trapezoidal vestibular resultante permite acessos a cistos e tumores intraósseos e correções pré-protéticas.
INCISÃO PARTSCH: (semilunar)	Acesso à região apical (evita o descolamento das papilas e da gengiva marginal livre) Para cirurgias no periápice (procedimentos que envolvam um a dois dentes e preferencialmente com raízes longas). Essa incisão poderá produzir fibrose cicatricial, comprometendo esteticamente a gengiva
INCISÃO EM Y	É indicada para cirurgias no palato. Essa técnica protege a anatomia vascular das artérias palatinas e nasopalatina. Remoção de exostose maxilar. Existe a possibilidade de comunicação buconasal durante a intervenção cirúrgica contraindica a incisão em Y, nesses casos deve ser realizada a incisão semilunar.

Para memorizar visualize os tipos de incisões e retalhos!!

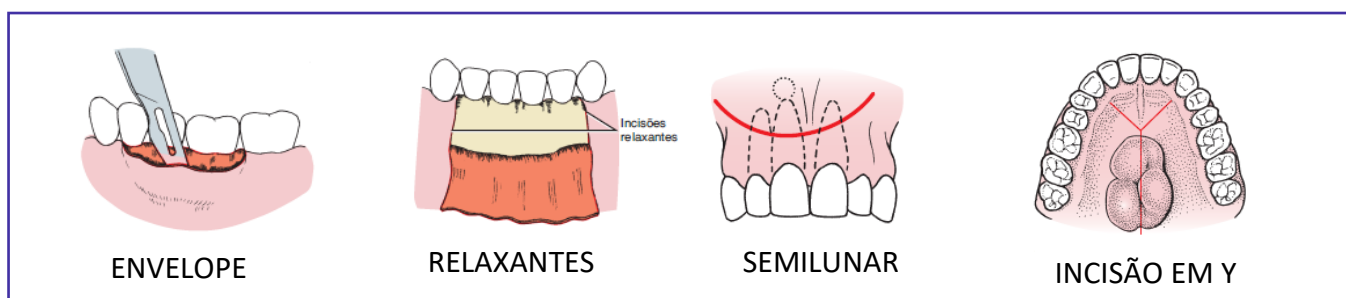


Figura: Hupp et al, 2009



Segundo Peterson et al. (2015), para um retalho tipo envelope ser de tamanho adequado, o comprimento do retalho na dimensão anteroposterior normalmente se estende dois dentes anteriores e um dente posterior à área da cirurgia.

As Incisões relaxantes são usadas apenas quando necessário e não rotineiramente. Se uma incisão relaxante anterior é planejada, o retalho apenas precisa se estender um dente anteriormente e um dente posteriormente ao dente que será extraído.

A incisão relaxante vertical é, na verdade, oblíqua, a fim de que a base do retalho seja mais larga que a margem gengival livre. Quando realizada não deve atravessar proeminências ósseas como a eminência canina; para que não haja tensão na linha de sutura e, conseqüentemente, deiscência da ferida.

Um cuidado que se deve ter ao realizar uma incisão relaxante vertical é de atravessar a margem gengival livre na borda de um dente, ela não deve ser feita diretamente na vestibular do dente e nem na papila.

O corte ou secção de tecidos moles preferentemente é realizado pela oclusão das lâminas ativadas das tesouras.

A divulsão realiza o afastamento dos tecidos, nessa manobra os instrumentais mais utilizados são o descolador de Molt e a tesoura de Matzenbaun (por possuir ponta romba).



A **divulsão** está indicada como acesso nas cirurgias eletivas e na drenagem de abscesso orofaciais.

Nas estruturas moles, a tesoura curva romba deve ser introduzida fechada (tipo Matzenbaum) através de uma incisão prévia. Dentro dos tecidos suas lâminas devem ser



abertas e ao ser removida dos tecidos retirada suas lâminas não devem ser fechadas para evitar o corte ou lesão às estruturas.

A **sindestomia** como diérese, refere-se à incisão do **ligamento periodontal**. Ela é a **desinserção das fibras periodontais que circundam o dente**. É feita por meio do sindesmótomo, instrumento que atua em profundidade pelas faces vestibular e palatino/lingual.



3.2- Exérese

De forma resumida, os livros clássicos de cirurgia definem a **diérese** como as manobras que visam **romper ou interromper a integridade tecidual** e a **exérese** as manobras pelas quais são **retirados parte ou todo o órgão ou tecido**. Estão incluídos nesta fase os procedimentos que envolvem a **remoção de dentes** ou tecidos.

Nas cirurgias orais, os instrumentos mais utilizados para a remoção dentária são as **alavancas e os fórceps**.

As **alavancas**, também chamadas de “elevadores ou extratores”, auxiliam na **luxação dentária** (popularmente soltar o dente) empregando os princípios mecânicos de alavanca (como seu próprio nome diz), cunha ou roda e eixo. Geralmente, **precedem o uso do fórceps** na extração e devem ser usadas com cautela, pois podem gerar uma força excessiva e resultar em complicações transoperatórias.

As alavancas são classificadas conforme o formato de sua lâmina: alavancas retas, triangulares (Cryer), curvas (Potts) ou pontiagudas. Alguns autores ainda citam os modelos do tipo Seldin (retas e curvas/ direita e esquerda), Mead e apicais.

Veja no esquema abaixo as alavancas mais utilizadas e seus princípios mecânicos:

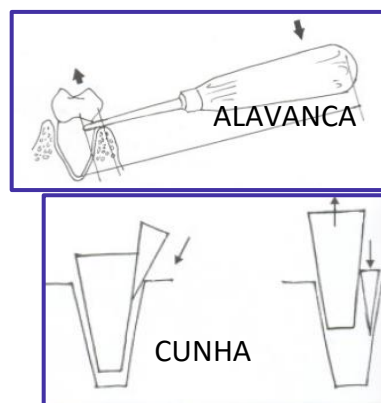
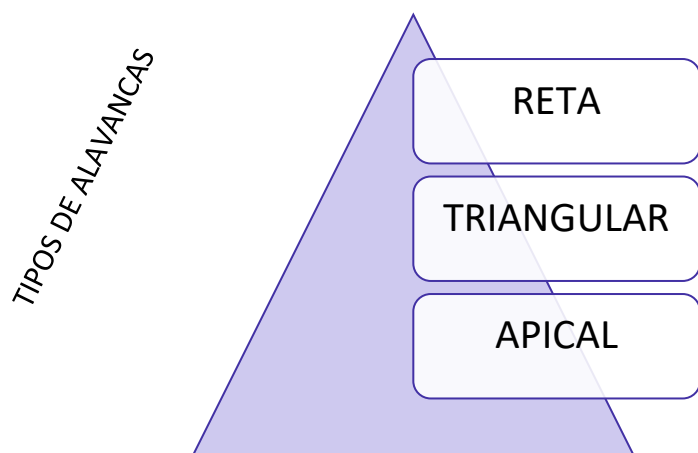


Figura: Prado e Salim, 2004.

UTILIZAÇÃO DA ALAVANCA: após o descolamento da papila, a alavanca deve ser inserida perpendicularmente ao dente no espaço interdental.



(COPEVE/TÉCNICO DE HIGIENE DENTAL/2019) Numa extração, além do fórceps, outros instrumentos são utilizados.

I. As alavancas são instrumentos que servem para fazer comumente a sindesmotomia após a realização da extração para controlar a hemorragia.



II. As alavancas são de grande importância em extrações porque servem para luxar os dentes do osso circunjacente antes da aplicação do fórceps.

III. As alavancas apresentam as pontas ativas curvas para ambos os arcos.

IV. As alavancas apresentam pontas ativas curvas ou retas. As curvas para extrações no arco inferior e as retas para o arco superior.

Escolha a combinação correta.

a) I, II e IV b) II, III e I c) II e IV d) II, III e IV e) II e III

Comentários:

As alavancas são elevadores e auxiliam na remoção do dente. A sindesmotomia é o desinserção dos tecidos através de descoladores ou sindesmótomos e precede a remoção dentária. Afirmativa errada.

A inserção de uma alavanca dentro do espaço do ligamento periodontal resulta em expansão óssea e deslocamento da raiz no sentido oclusal. Os movimentos realizados por alavancas ajudam a “soltar o dente” (luxar) e permitem que o mesmo seja removido pelo fórceps. Afirmativa correta.

As alavancas possuem mais de uma forma de apresentação, conforme a sua ponta ativa, podendo ser do tipo reta, apical e triangular. A alavanca a reta é a mais empregada.

Afirmativa correta para a banca, mas vejamos alguns detalhes: Alavancas retas são utilizadas para deslocar raízes de seus alvéolos, as alavancas triangulares são indicadas quando uma raiz fraturada permanece no alvéolo dental e o alvéolo adjacente está vazio e as alavancas apicais são usadas para remover raízes. Autores como Hupp et al. (2009) e Prado e Salim (2004) não fazem distinção do uso de alavancas entre os arcos.

A alternativa correta é a letra C.

RECAPITULANDO: Veja na ilustração o posicionamento da alavanca.

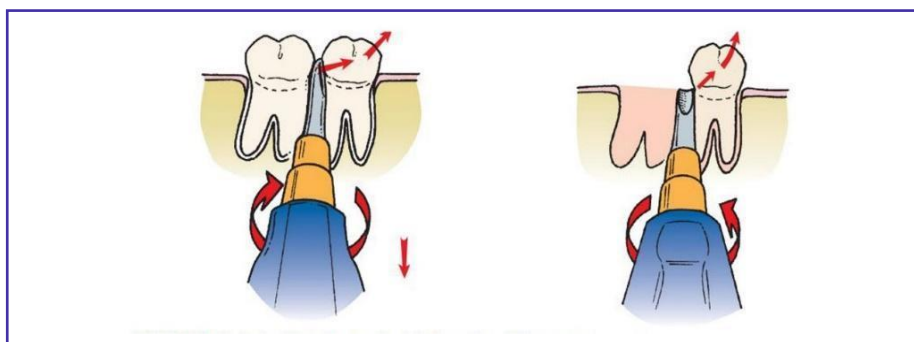


Figura: Hupp et al., 2009.



O **fórceps** é um instrumento de apreensão dentária utilizado para a remoção dentária. É utilizado na **técnica fechada**, sem retalho mucoperiosteal, também denominada **técnica intra-alveolar ou técnica por fórceps**.

A utilização do fórceps possui dois objetivos: a **expansão do alvéolo ósseo e a remoção dentária**. O fórceps deve estar em equilíbrio horizontal vestibulopalatino/lingual. Os mordentes devem ser adaptados **primeiro na face palatina ou lingual**, seguido pelo posicionamento vestibular.

A expansão do alvéolo dentário e luxação do dente podem ser obtidas através de um ou mais movimentos realizados com o fórceps. A apreensão do fórceps, durante os movimentos, deve ser **palmar**.



As questões geralmente exploram os movimentos realizados pelo fórceps durante a extração dentária e a numeração do fórceps indicada para cada dente!

Quero que você lembre o dia que extraiu algum dente, suponhamos que tenha sido um incisivo central (dá pena só de pensar né). Depois de anestésiar e descolar os tecidos, você adaptou as pontas ativas do fórceps o mais apical possível, certo? Parabéns, você realizou o primeiro movimento para retirar o dente: a **pressão apical**. Ao realizar esse movimento de pressão "para dentro", desloca-se o centro de rotação do dente (o que facilita sua remoção) e diminui-se o risco de fratura radicular. Vamos em frente, o fórceps está bem adaptado e você sabe que está no caminho certo, porém o dente segue resistente à remoção, o que fazer? Primeiro você movimentava o fórceps em direção à tábua óssea vestibular (2º movimento => **pressão vestibular**) e, depois para a tábua óssea lingual (3º movimento => **pressão lingual**), como se fosse um pêndulo. Ao sentir que o dente está "soltando", você começa a girar o fórceps (4º movimento => **torção**) e puxa o dente para fora do alvéolo (5º movimento => **tração**). Voilà!!! Você extraiu o dente!

Agora que você percebeu que já sabe os movimentos vamos aprofundar?

Quando você realiza a **pressão apical** consegue obter dois objetivos: **expandir o alvéolo e deslocar o centro de rotação do dente**. Embora pareça preocupante "empurrar o dente para dentro do alvéolo", essa pressão desloca o dente minimamente para dentro do espaço do ligamento periodontal, mas é o suficiente para causar expansão.

Você ainda deve estar pensando sobre o centro de resistência certo?



Deixe-me explicar melhor: se o fulcro for alto, uma grande quantidade de força é aplicada na região apical do dente, o que aumenta a chance de fratura do ápice radicular. Ao forçar as pontas ativas do fórceps para dentro do espaço do ligamento periodontal, o centro de resistência é deslocado apicalmente, facilitando a remoção dentária.

Agora me deixe falar sobre as forças no sentido vestibular e palatina/lingual.

Quando você realiza o movimento de força vestibular ocorre uma expansão da cortical vestibular. O mesmo ocorre no sentido contrário. Expandido as tábuas ósseas a liberação é facilitada.

Fique atento ao seguinte detalhe: as questões costumam perguntar se a torção pode ser usada em dentes com mais de uma raiz. O **movimento de torção** nada mais é do que “girar o dente” dentro do alvéolo, uma **indicação para dentes com raízes únicas, cônicas e que não apresentem dilaceração**. O movimento rotacional causa expansão interna do alvéolo e rompimento das fibras do ligamento periodontal.

O **movimento de tração** deve ser realizado apenas no final da **remoção dentária** (último movimento).

Vejamos os movimentos realizados para melhor compreensão!!

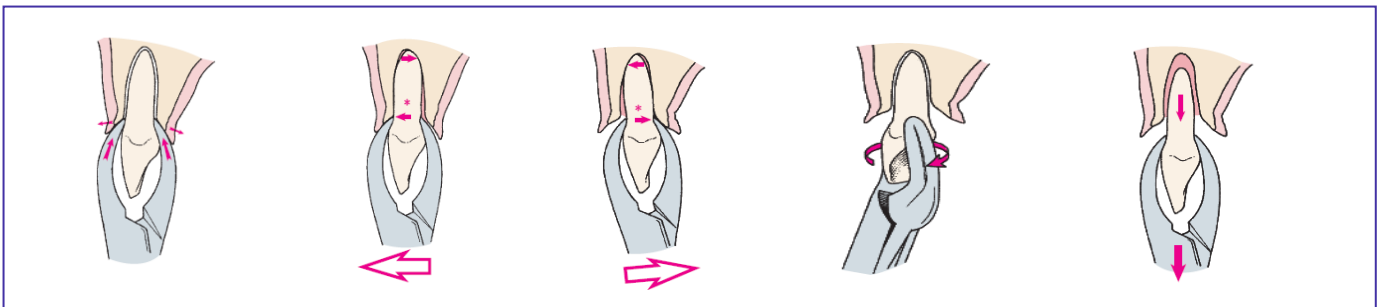


Figura: Hupp et al., 2009.



(FCC/TRT - 11ª Região (AM e RR) - Analista Judiciário - Odontologia/2017) Para evitar a ocorrência de acidentes durante a realização de uma exodontia, deve-se respeitar a seguinte sequência de movimentos de um fórceps, visando também otimizar seu uso:

- a) tração – rotação – lateralidade – extrusão.
- b) rotação – lateralidade – tração – extrusão.
- c) apreensão – rotação – lateralidade – tração.
- d) rotação – intrusão – tração – lateralidade.
- e) intrusão – lateralidade – rotação – tração.



Comentários:

A letra E está correta, lembrando que o movimento de rotação só deve ser aplicado em dentes unirradiculares.

(VUNESP/Prefeitura de Morro Agudo - SP - Dentista - Cirurgião Bucomaxilofacial/2020) Com relação aos princípios do uso do fórceps em cirurgias de dentes erupcionados, é correto afirmar:

- a) forças rotacionais são indicadas para extração de dentes multirradiculares com raízes curvas.
- b) o fórceps deve ser posicionado com forte pressão apical para expandir a crista óssea e deslocar o centro de rotação o mais apicalmente possível.
- c) a força de tração deve ser utilizada na etapa inicial do processo de extração e com forças grandes, para luxar o dente.
- d) molares inferiores têm o osso lingual mais forte e geralmente requerem intensa pressão para vestibular.
- e) como o osso palatino maxilar é geralmente mais fino e o osso vestibular tem a cortical óssea mais grossa, dentes superiores são geralmente removidos por uma maior força palatina e uma menor força vestibular.

Comentários:

As forças rotacionais são indicadas para extração de **dentes com raízes únicas, cônicas e que não apresentem dilaceração**. A força de tração deve ser utilizada na etapa final do processo de extração e sua intensidade deve ser aumentada de forma progressiva, para luxar o dente. Os molares inferiores têm o osso vestibular mais forte. O osso vestibular maxilar que costuma ter a cortical óssea mais fina. **A letra B está correta.**

(VUNESP/PREFEITURA ITAPEVI/CBMF/2019) O movimento do fórceps utilizado para exodontia é bastante efetivo para o rompimento das fibras do ligamento periodontal localizadas em toda a porção lateral do dente. A torção do dente, tendo seu centro como eixo de rotação, por meio do fórceps, somente deve ser aplicada para dentes:

- a) Multirradiculares que apresentam raiz curta
- b) Unirradiculares que apresentam dilaceração radicular
- c) Unirradiculares e multirradiculares que apresentam raízes cônicas
- d) Unirradiculares que apresentam raiz cônica
- e) Unirradiculares e multirradiculares que apresentam raízes longas e tortuosas

Comentários:

A torção é o movimento empregado em dentes unirradiculares com raiz cônica. Alguns autores afirmam que o movimento rotacional também pode ser empregado na extração do segundo pré-molar superior. **A alternativa correta é a letra D.**



Agora mais um detalhe! De acordo com Hupp et al., na **arcada superior a tábua óssea vestibular** geralmente é **mais fina**, enquanto a região palatina apresenta maior espessura. Sendo assim, os dentes superiores costumam ser removidos por forças vestibulares mais fortes e forças palatinas menos vigorosas. Na **mandíbula**, a tábua vestibular apresenta menor espessura a partir da linha média posterior em direção à área dos molares. Nesse caso, os dentes **incisivos, caninos e pré-molares inferiores** são removidos, predominantemente, através de **força vestibular intensa** e pressão lingual menos vigorosa. Já os **molares inferiores**, por apresentarem a tábua óssea vestibular mais espessa, são removidos por meio de uma maior **força no sentido lingual**.



Realizado o procedimento cirúrgico, antes de reposicionar e suturar o retalho, deve ser feita a revisão da ferida cirúrgica.

O sítio deve ser inspecionado para verificar a regularidade de seus bordos, a presença ou ausência de espículas ósseas. Com a parte ativa da cureta invertida, pode-se fazer a sondagem do alvéolo, sem comprometer as fibras periodontais residuais, para avaliar a estabilidade dos septos.

O alvéolo deve ser cuidadosamente irrigado e debridado (desbridar ou debridar é o ato de remover da ferida o tecido desvitalizado e ou material estranho ao organismo). A regularização dos tecidos pode ser realizada através de brocas sob irrigação, limas para osso, remoção dos sequestros ósseos com pinça-goiva ou osteótomos. Outros procedimentos a serem realizados são a plastia dos tecidos moles e a compressão alveolar bidigital (**manobra de Chompret-Hirondel**).

Na maxila, o diagnóstico de comunicação bucossinusal pode ser feito através da **manobra de Valsalva**. Na presença da comunicação, o ar será expirado através do alvéolo, para o interior da cavidade bucal, provocando o borbulhamento do sangue, acumulado no próprio alvéolo dentário, com ruído característico.

São funções exercidas pela **mão oposta do cirurgião** (tanto no uso do fórceps como das alavancas):

segurança na localização e manipulação do instrumento durante o ato operatório,

proteção da região jugal, língua, lábios, processo alveolar e dentes adjacentes,

transmissão de informação tátil,

criar apoio mandibular e maxilar,



proteção das estruturas vizinhas,

na mandíbula reduz os efeitos deletérios nas ATMs.



Esta tabela foi feita com base apenas no livro de Hupp et al. (disponibilizo para os alunos que possuem edital que cai apenas este livro de cirurgia).

NUMERAÇÃO	LOCAL DE USO
1	Incisivos e Caninos maxilares
150	Para dentes unirradiculares - Incisivos, Caninos e Pré-molares Superiores
150 S	Dentes decíduos
150 A	1º Pré-molar maxilar, não deve ser usado para incisivos.
151	Incisivos, Caninos e Pré-molares inferiores (fórceps universal para a remoção de dentes unirradiculares mandibulares)
151A ou fórceps de Ashe de estilo inglês	Pré-molares inferiores
17	Molares inferiores, não pode ser usado em molares que possuam raízes fusionadas ou cônicas
53 D	Molares superiores lado direito
53 E	Molares superiores lado esquerdo
87	Fórceps chifre de vaca- molares inferiores
88 D	Fórceps chifre de vaca superior - molares maxilares com coroas cariadas
88 E	Fórceps chifre de vaca superior - molares maxilares com coroas cariadas
210 S	Segundos molares e terceiros molares superiores erupcionados com raízes cônicas (universal=> usado para os lados direito e esquerdo)

Fonte: Hupp et al. (2009)



Esta tabela contém todos os números de fórceps citados por Hupp et al e outros números que aparecem em outras referências bibliográficas de cirurgia!!



NUMERAÇÃO	LOCAL DE USO
1	Incisivos e Caninos Superiores
150	Incisivos, Caninos e Pré-molares Superiores
150 A	1º Pré-Molar Inferior / Também pode ser usado para remoção 2ºPré-Maxilar
151	Incisivos, Caninos e Pré-molares inferiores (fórceps universal para a remoção de dentes anteriores)
151A ou fórceps de Ashe de estilo inglês	Incisivos, Caninos e Pré-molares inferiores
203	Incisivos inferiores
213	Incisivos superiores
16 ou 23 (chifre de vaca)	Molares inferiores com a coroa destruída (furca preservada – ponta ativa posicionada entre as raízes)
17	Molares inferiores com coroa íntegra (+usado)
18 R	Molares superiores lado direito
18 L	Molares superiores lado esquerdo
24	Molares superiores
53 D	Molares superiores lado direito
53 E	Molares superiores lado esquerdo
32	Restos radiculares superiores
65	Restos radiculares em região superior
69	Restos radiculares em região inferior
89 e 90	Molares superiores com cáries profundas ou grandes restaurações
210 S	Terceiros molares superiores erupcionados com raízes cônicas (universal=> usado para os lados direito e esquerdo)
222	Terceiros molares inferiores erupcionados



3.3 - Hemostasia

Durante a cirurgia é preciso **controlar o sangramento** para melhor visualização do campo cirúrgico e prevenção da formação de hematomas (acúmulo de sangue em órgão ou tecido). A hemostasia pode ser definida como o conjunto de mecanismos que contribuem para reduzir ao mínimo a perda sanguínea ou conter uma hemorragia.

Pode ser dividida em espontânea ou controlada:

- A **hemostasia espontânea** acontece na **ruptura de vasos sanguíneos de pequeno calibre**, em pacientes sem alterações nos mecanismos fisiológicos de coagulação.
- A **hemostasia controlada** envolve medidas locais que, orientando a formação de coágulo, criam uma oposição à pressão hidrostática do vaso.



De acordo com Hupp et al., a formação de um hematoma resulta em diminuição da vascularidade, aumento da tensão nos bordos da ferida e serve como meio de cultura para microrganismos aumentando a chance de desenvolvimento de infecções no pós-operatório.

Veja abaixo os quatro principais métodos para obter a hemostasia no local da cirurgia:

- Compressão: é o método mais usado**, por ser rápido, simples e eficaz por auxiliar os mecanismos hemostáticos. É considerado um meio mecânico de contenção da hemostasia. Pode ser realizada através do posicionamento de uma gaze ou de uma placa protetora sobre o foco hemorrágico. A gaze deve ser mordida firmemente pelo paciente, por no mínimo 30 minutos, e ele não deve mastigá-la. As placas protetoras são indicadas para a região do palato.
- Pinçagem/Ligadura:** na pinçagem é realizada apreensão do vaso seccionado com pinça-hemostática e, nos casos de não interrupção do sangramento, pode ser feita a ligadura (oclusão) da extremidade do vaso através de sutura.
- Termocoagulação:** a utilização de calor nas extremidades dos vasos seccionados visa a oclusão através da fundição. O aparelho geralmente empregado é o bisturi elétrico.
- Substâncias hemostáticas:** na persistência do sangramento podem ser utilizados alguns materiais no interior do alvéolo na busca da hemostasia. Em alguns casos, a epinefrina (substância vasoconstritora) pode ser aplicada no interior do sítio cirúrgico. Veja abaixo as principais substâncias hemostáticas:





EXEMPLIFICANDO

ESPONJA DE GELATINA ABSORVÍVEL	É o tipo mais frequentemente usado, é colocada no alvéolo e mantida no local através de uma sutura em oito. Absorve 45 vezes o seu peso em sangue.
ESPONJA DE FIBRINA	Derivada do plasma humano, possui consistência endurecida. Dever ser embebida em trombina antes de ser acondicionada no local.
CELULOSE OXIDADA REGENERADA	Pode ser acondicionada sob pressão promovendo melhor hemostasia que a gelatina. Após ser umedecida em sangue adere às cavidades formando uma massa gelatinosa. É reservada para casos de sangramento persistente por produzir retardo na cicatrização.
COLÁGENO	Seu mecanismo envolve a promoção da agregação plaquetária.
CERA PARA OSSO	Composta por cera de abelha e ácido salicílico. Usada em pequenas quantidades para tamponar canalículos ósseos que apresentem hemorragia.



Veja outra classificação dos meios de hemostasia (mecânicos, químicos e biológicos)

1) MEIOS FÍSICOS: podem ser mecânicos, elétricos

Meios mecânicos:

- compressão (gaze, pinças hemostáticas, placas protetoras),
- tamponamento (gaze intra-alveolar, cera para osso),
- ligadura (vasos calibrosos),
- suturas (em massa).

No sangramento medular, é recomendado o uso de cera para osso.

Meios elétricos

- eletrocoagulação na forma bipolar (direta)
- eletrocoagulação na forma monopolar (indireta, aplicada à pinça hemostática).

2) MEIOS QUÍMICOS: têm efeito na vasoconstrição ou na precipitação de proteínas orgânicas. São exemplos as soluções aquosas de sais pesados (cloreto de zinco ou alumínio, sulfato férrico); soluções aquosas orgânicas (ácidos tricloroacético, galotânico e tranexâmico).

3) MEIOS BIOLÓGICOS: são favorecidos pelos tampões absorvíveis (esponjas de fibrina, de celulose oxidada, de colágeno microfibrilar e de gelatina) e os fatores de coagulação (sistema adesivo de fibrina, trombina em pó ou solução)



(PREFEITURA DE CARUARU-PE/IPAD/2012) Em relação aos procedimentos para a realização de hemostasia, assinale a correta:

- O procedimento de compressão para conter uma hemorragia decorrente de procedimento cirúrgico odontológico consiste em comprimir levemente o foco hemorrágico.
- A hemostasia para procedimentos cirúrgicos odontológicos só deverá ser realizada por sutura.



- c) Em urgências hemorrágicas decorrentes de procedimentos cirúrgicos odontológicos, os hemostáticos locais absorvíveis são colocados diretamente na fenda cirúrgica.
- d) As hemorragias decorrentes dos procedimentos cirúrgicos odontológicos devem ser tratadas exclusivamente por compressão.
- e) O procedimento de pinçagem é o único que deverá ser realizado para conter os processos hemorrágicos decorrentes de procedimentos cirúrgicos odontológicos.

Comentários:

Nos casos de hemorragia decorrente de procedimento cirúrgico odontológico a compressão deve ser realizada de forma intensa a fim de diminuir o conteúdo da hemorragia (Segundo Hupp et al. a gaze deve ser mordida firmemente). Podem ser empregadas diversas manobras para reduzir a hemorragia entre elas a compressão, a sutura e a inserção de medicamentos hemostáticos no interior da ferida cirúrgica. O emprego da pinçagem consiste em apreender as bordas de um vaso seccionado para tentar conter a hemorragia, no entanto, em alguns casos pode não ser suficiente para provocar a hemostasia e nem fácil a visualização para a realização da manobra. **A alternativa correta é a letra C.**

(INSTITUTO AOCP/Prefeitura de Vitória - ES/Cirurgião Dentista Buco-maxilo-facial/2019) Os tecidos humanos possuem propriedades geneticamente determinadas que tornam suas respostas às lesões geralmente previsíveis. Assim, os princípios de cirurgia foram desenvolvidos por meio de pesquisas básicas e clínicas com objetivo de aperfeiçoar o processo de cicatrização. Com base nos princípios de cirurgia, assinale a alternativa correta.

- a) Dentre as manobras de hemostasia, a fricção com gaze é a mais frequentemente utilizada, sendo que vasos pequenos geralmente requerem 20 ou 30 segundos, enquanto vasos maiores requerem de 5 a 10 minutos de fricção contínua.
- b) O espaço morto no interior de uma ferida geralmente é preenchido por sangue que é responsável pela formação do hematoma com grande potencial de infecção. Pode ser eliminado de 4 maneiras: curativos compressivos, suturas por planos, inserção de tampão no interior do espaço (material de vedação), ou através do uso de drenos.
- c) No planejamento de retalhos cirúrgicos triangulares ou trapezoidais, a prevenção da necrose pode ser conseguida utilizando incisões relaxantes formando ângulos agudos com as incisões horizontais (cume do retalho), permitindo um suprimento sanguíneo axial.
- d) A técnica cirúrgica deve ser asséptica, na tentativa de impedir que os micróbios tenham acesso à ferida cirúrgica. Dessa forma, a clorexidina aquosa 0,12% é utilizada como colutório bucal pré-operatório e clorexidina 2% ou 4% na desinfecção extrabucal. A esterilização dos materiais, realizada na forma de calor úmido, deve ter sua eficiência testada por testes biológicos contendo esporos de *Bacillus stearothermophilus*.

Comentários.

A letra E está incorreta pois a clorexidina aquosa 0,12% é utilizada como colutório bucal pré-operatório e clorexidina 2% ou 4% na antissepsia extrabucal. O retalho ele deve possuir **lados** que concorram **paralelos**



entre si (preferencialmente **convergentes da base**) e a **base** sempre deve ser mais **ampla** que a margem livre (o ápice do retalho). Dentre as manobras de hemostasia, a compressão com gaze é a mais frequentemente utilizada, **A alternativa correta é a letra B.**



3.4- Síntese

A síntese, fase final do procedimento cirúrgico, é popularmente chamada de **sutura**.

São funções da sutura:

- 1) Coaptar as margens da ferida (aproximar as duas bordas da ferida)
- 2) A sutura auxilia na **hemostasia pós-operatória** por manter o coágulo no alvéolo
- 3) Ajuda a manter o retalho de tecido mole sobre o osso
- 4) Ajuda a manter o coágulo no alvéolo
- 5) Melhorar a cicatrização dos tecidos.

Os espaços mortos devem ser eliminados, pois acumulam líquidos ou secreções que são possíveis meios de cultura de microrganismos.

Sobre as funções da sutura!

No caso da função auxiliar na hemostasia saiba que se o tecido profundo está sangrando, a superfície mucosa ou pele não devem ser fechada porque o sangramento pode permanecer e resultar na formação de um hematoma. Suturas superficiais ajudam na hemostasia, mas apenas como tampão áreas que facilitam o escoamento (exemplo: alvéolo dental). O tecido de recobrimento não deve nunca ser suturado muito apertado na tentativa de garantir hemostasia. Tensões excessivas geram compressão e redução da microcirculação regional que pode provocar necrose tecidual.

Outro ponto importante é sobre o recobrimento ósseo, já que as suturas ajudam a segurar o retalho de tecido sobre o osso. Esta é uma função importante, pois o osso que não está coberto com tecido mole se torna não vital e requer um tempo excessivamente longo para cicatrizar.

Suturas não reabsorvíveis são deixadas no local por **aproximadamente 5 a 7 dias**.

Fonte: Hupp et al. (2015)



VOCÊ SABE EM QUE TIPO DE CICATRIZAÇÃO A SUTURA É CLASSIFICADA?

CICATRIZAÇÃO POR PRIMEIRA INTENÇÃO: ocorre quando uma laceração asséptica ou uma incisão cirúrgica é fechada inicialmente com **suturas** ou outros métodos. A cicatrização ocorre sem deiscência e com mínima formação de cicatriz.

As feridas não ganham força até 4 a 6 dias após a lesão, então toda a carga de aproximação do tecido durante este período repousa sobre as suturas.



CICATRIZAÇÃO POR SEGUNDA INTENÇÃO: ocorre quando as condições são menos favoráveis e a cicatrização ocorre de forma mais complicada, através do **fechamento lento do defeito tecidual** com tecido de granulação e conjuntivo. Está associada às injúrias avulsivas, infecção local ou fechamento inadequado da lesão. Na segunda intenção, a sutura não é primordial.

CICATRIZAÇÃO POR TERCEIRA INTENÇÃO: temos as duas cicatrizações citadas anteriormente combinadas neste tipo de cicatrização. A lesão avulsiva ou contaminada é curetada e deixada para formação de tecido de granulação e cicatrização por segunda intenção por 3 a 5 dias. Posteriormente, quando o risco de infecção está reduzido, é feita sutura.

As feridas cirúrgicas são descritas como **limpa, limpa-contaminada, contaminada ou sujas**. O tipo de fechamento da ferida cirúrgica a ser realizado depende do nível de contaminação da ferida. Por exemplo, feridas limpas e limpas-contaminadas geralmente são fechadas primariamente, ao passo que o fechamento de feridas contaminadas e sujas, muitas vezes, é postergado até que a ferida tenha sido descontaminada através de debridamento apropriado ou curativos. Feridas abertas, por outro lado, cicatrizam por segunda intenção.



EXEMPLIFICANDO

Materiais utilizados na sutura

Os instrumentais usados são porta-agulhas (mais utilizados são os do tipo Hegar e Mathieu), agulhas, fios de sutura e tesouras.

A agulha de **sutura circular de 3/8** é a mais utilizada em odontologia nas áreas de cirurgia oral, periodontal e implante. A agulha de sutura circular de 1/2 é utilizada em áreas de espaço restrito como molares superiores ou para suturar enxertos autógenos de tecido mole.

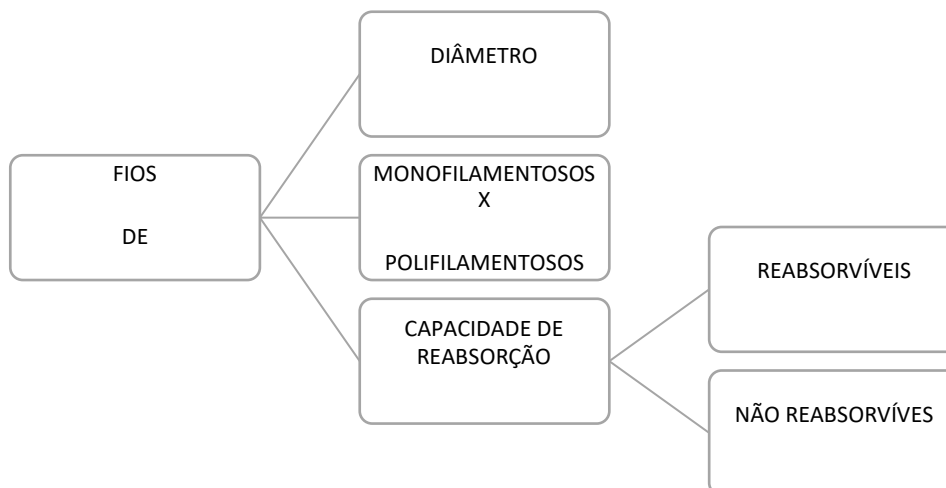
Os **fios de sutura** devem possuir algumas características como:

- grande resistência à tração e torção
- possuir calibre fino e regular
- ser mole
- flexível e pouco elástico
- ausência de reação tecidual
- fácil esterilização
- baixo custo.

Cabe destacar que nenhum fio apresentará todas essas características.



Os fios de sutura podem ser classificados de acordo com seu diâmetro, sua quantidade de filamentos (monofilamentosos ou polifilamentosos) e pela capacidade de reabsorção (reabsorvíveis ou não).



A numeração dos fios é feita em **ordem decrescente** conforme o seu diâmetro. É indicada pelo **número de zeros que aumentam à medida que a espessura e diâmetro diminuem**. O diâmetro mais usado para a sutura da mucosa bucal é o **3-0 (000)**.

A resistência à tração é proporcional ao diâmetro da sutura. Por exemplo, se o diâmetro do fio da sutura é dobrado, a resistência à tração quadruplica.

No que se refere ao número de filamentos, os fios podem ser os **monofilamentosos** ou **multifilamentosos**.

Nos fios **monofilamentosos**, cada fio é composto por um único filamento. Esses fios encontram menos resistência na passagem através do tecido do que as suturas multifilamentosas e resistem ao acúmulo de microrganismos.

São exemplos:

- catgut simples ou cromado
- náilon
- aço inoxidável

Suturas multifilamentosas consistem em vários fios de material trançado ou enrolado em conjunto, o que aumenta a flexibilidade e resistência à tração. Esses fios são fáceis de manipular e de dar nós. Materiais de sutura multifilamentosas causam mais reações em tecido oral em comparação com suturas monofilamentosas.

São exemplos:

- seda
- ácido poliglicólico
- ácido polilático





As suturas podem ser classificadas conforme sua degradação o in vivo.

a) **Suturas absorvíveis:** as suturas absorvíveis resultam em menos inflamação pós-operatória e em um estado pós-operatório mais confortável, já que nenhuma remoção obrigatória de sutura é necessária. Os fios **reabsorvíveis** são feitos basicamente de tecidos do intestino e, por isso, são decompostos pelo nosso organismo (não precisam ser removidos).

As **suturas absorvíveis** respondem ao ambiente em que estão colocadas. Em tecido infectado ou no paciente que está febril ou com deficiência de proteína, a quebra da sutura pode ser acelerada.

Os exemplos de fios reabsorvíveis são o **categute** (de origem animal) que pode ser simples ou cromado, o **ácido poliglicólico** e o **ácido polilático**. A reabsorção do categute simples ocorre entre 3 a 5 dias e o tipo cromado entre 7 a 10 dias.



Suturas Cirúrgica Absorvíveis de Origem Intestinal (Categute): Uma sutura cirúrgica absorvível “categute” tem origem no intestino de um ovino ou bovino e é formada por cerca de 98% de partículas de colágeno altamente purificado. A sutura “categute” simples é rapidamente absorvida, mantendo a resistência à tração por apenas 7 a 10 dias, e é completamente absorvida dentro de 70 dias. O tratamento de sutura categute com ácido crômico diminui sua taxa de absorção, minimiza a reação tecidual e aumenta a força à tração e retardar a taxa de absorção.

Nas feridas não contaminadas, suturas cromadas “categute” minimizam a reação tecidual, provocando menos irritação do que as “categute” simples em estágios iniciais de cicatrização da ferida.

Poliglactina 910 Irradiada (Vicryl Rapide®): sutura indicada para o apoio da ferida no curto prazo para fechamento superficial, proporcionando estabilidade durante 7 a 10 dias. O fio de sutura é absorvido ao longo de 12 a 14 dias e não requer remoção.



Suturas de PGA (ácido poliglicólico): são fabricadas a partir de um polímero lactídeo e glicolídeo, que existe naturalmente no corpo como parte do processo metabólico. Considerando que o polímero também é hidrofóbico, ele reduz a velocidade de penetração de água nos filamentos, proporcionando uma taxa mais lenta de absorção. As vantagens das suturas de PGA incluem a sua absorção, a uma taxa de 21 a 28 dias, intra-oralmente. Adicionalmente, este material de sutura é inerte e provoca apenas reação tecidual moderada. Além disso, este material de sutura demonstra uma maior resistência à tração e, por isso, é melhor utilizado quando ele tem de resistir à força do músculo

No capítulo sobre biópsia do livro de cirurgia de Hupp et al., consta a seguinte informação: "Após a remoção da amostra de tecido, o fechamento primário da ferida é desejável e geralmente possível. Se a ferida é profunda, englobando diferentes camadas de tecido, o fechamento profundo deve ser realizado para cada camada, utilizando um material de sutura reabsorvível (p. ex., ácido poliglicólico ou catégute cromado). Os materiais de escolha para sutura são geralmente de seda preta (3-0 ou 4-0) ou de um material não reativo, lentamente reabsorvível, como as suturas de ácido poliglicólico (Dexon) ou poliglactina 910 (Vicryl).

b) **Suturas não absorvíveis:** são as que mantêm a sua resistência à tração por mais de 60 dias.

Os fios que **não são absorvidos** pelo organismo podem ser divididos em **sintéticos** (náilon, poliéster e polipropileno) e **naturais** (seda, algodão e linho).

Um dos tipos mais utilizados nas cirurgias orais é o fio de **seda preta 3-0**, que é polifilamentoso e bem tolerado pelos tecidos. Os fios sintéticos são relativamente rígidos e podem apresentar dificuldade para fixação do nó. A sutura de nylon não deve ser utilizada quando é necessária a retenção permanente da resistência à tração. Como em qualquer sutura de nylon, embora não absorvida, a hidrólise progressiva da sutura in vivo pode resultar em perda gradual da resistência à tração ao longo do tempo.

Seda: essa sutura consiste em filamentos de seda torcidos ou trançados para formar um cordão. De acordo com Silverstein (2003), a sutura de seda trançada é preferida em razão de suas qualidades superiores de manipulação. As vantagens das suturas de seda são a lisura do fio e a elasticidade natural do material, que garantem segurança ao nó. Entretanto, as suturas de seda não são absorvíveis e podem resultar em um "efeito de pavio", que faz com que o material de sutura atraia bactérias e fluidos para o local da ferida.

Poliéster: dois tipos de suturas fabricados estão disponíveis: tipo monofilamento (o náilon é usado em 90% dos casos) e politetrafluoroetileno (PTFE). O fio trançado destas fibras de poliéster é uniformemente revestido com um lubrificante, que melhora a passagem da sutura através do tecido e facilita a amarração do nó. Além disso, a fibra de poliéster e a camada de polibutilato são biologicamente inertes. Entretanto, as suturas de náilon e



poliéster não são absorvíveis, e é provável que os nós desamarrem devido à lisura do material (Fonte: Silverstein,2003).

Técnica de sutura:

Sobre a técnica a ser empregada durante a sutura, **Hupp et al.** recomendam que a quantidade mínima de tecido entre o fio de sutura e as bordas do retalho seja de cerca de 3 mm. O movimento da agulha deve seguir o seguinte sentido: da parte móvel do retalho (iniciar pelo lado que está solto) para a parte lingual. Cabe destacar que a sutura não deve permanecer mais que 5 a 7 dias.

Outras considerações sobre a técnica:

- 1) O fechamento de uma ferida deve ser realizado de uma maneira livre de tensão.
- 2) As feridas devem ser fechadas em camadas, com a seleção de fio de sutura apropriado.
- 3) A agulha deve ser apreendida pelo porta-agulhas **na metade ou a três quartos** da distância da ponta.
- 4) É importante destacar que durante a realização da sutura, a agulha **passe primeiro pelo tecido móvel** (normalmente vestibular) e, posteriormente, **para o tecido fixo** (geralmente o lingual).
- 5) A agulha deve passar pelo tecido em um **ângulo reto** (perpendicular ao tecido a ser suturado) para fazer o menor furo possível no retalho mucoso. Se a agulha passar através do tecido obliquamente, a sutura irá dilacerar as camadas superficiais do retalho quando o nó for feito, o que resultará em maior lesão do tecido mole.
- 6) A sutura **não deve ser muito apertada**, a fim de evitar isquemia das margens do retalho e, conseqüente necrose tecidual. Outro aspecto a ser considerado é que uma sutura apertada pode ocasionar a dilaceração do tecido.
- 7) O nó deve ser posicionado **ao lado da incisão e nunca sobre ele**. Ao posicionar o nó diretamente sobre a linha de incisão é gerada uma pressão adicional na incisão (maior risco de isquemia, deiscência e dilaceração).
- 8) Na sutura de retalhos cirúrgicos com incisões relaxantes, o **1º ponto deverá ser realizado no ângulo das incisões**, de forma a reposicionar o retalho.
- 9) No caso de retalho triangular, o término vertical da incisão deve ser fechado separadamente, A **primeira sutura é colocada através da papila**, onde a incisão relaxante vertical foi feita. Esta é uma marca facilmente identificável muito importante no reposicionamento de um retalho triangular. O remanescente da porção da incisão do envelope é então fechado, e depois o componente vertical é fechado também.



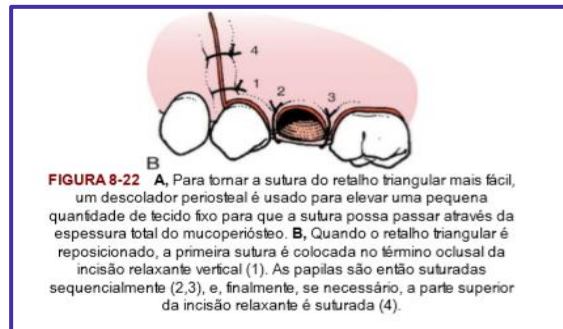


Figura: Hupp et al., 2015.

OUTRAS RECOMENDAÇÕES (Silverstein,2003):

- 1) As suturas geralmente são colocadas na região distal ao último dente e em cada espaço interproximal.
- 2) As suturas não devem ser colocadas a menos de 2,0 a 3,0 mm da extremidade do retalho a fim de evitar que o fio solte durante a formação do edema (24 a 48h após a cirurgia).
- 3) Ao penetrar nos tecidos a agulha deve entrar em sentido perpendicular



As suturas podem ser isoladas ou contínuas. As suturas isoladas exigem mais tempo para a sua realização, no entanto, têm como vantagem a melhor adaptação e, no caso de rompimento de um ponto isolado, não interferir na integridade da ferida.

Tipos de sutura

A **sutura simples** ininterrupta é **uma das mais comumente usadas** na cavidade oral. Neste tipo de sutura cada ponto é individualizado. Se uma sutura é perdida, as suturas remanescentes ficam no lugar.

Incisões linear e semicircular: as suturas são iniciadas pela determinação do ponto central e dos extremos. Segue aos pares na distribuição dos pontos de um e outro lado.

Incisões angulares dos retalhos mucoperiosteais: os primeiros pontos são colocados nos ângulos da incisão e os finais nos divertículos. A passagem da agulha deve ocorrer primeiro no retalho de tecido móvel. O ponto deve estar equidistante dos seus bordos e os tecidos são posicionados sem tensão local excessiva, liberando a vascularização capilar. (Série ABENO)

b) A técnica de **sutura colchoeiro horizontal** é útil para unir duas papilas adjacentes com um único ponto.

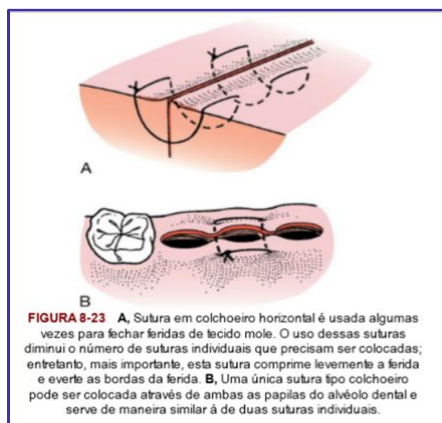


Figura: Hupp et al., 2015.

c) **Sutura em forma de 8 (ou em X)**: segurar as duas papilas em posição e colocar uma cruz sobre o topo do alvéolo que pode ajudar a reter o coágulo sanguíneo em posição.

d) Quando **múltiplas suturas** precisam ser colocadas, a incisão pode ser fechada com suturas contínuas. A primeira papila é fechada e o nó amarrado da forma usual. A ponta da sutura é segurada, e a papila adjacente é suturada, sem que o nó seja amarrado, mas apenas com a sutura sendo puxada firmemente através do tecido. Papilas sucessivas são então suturadas até a última que é então suturada e o nó final é amarrado. A aparência final é de que a sutura está indo através de cada alvéolo vazio. Sutura contínua presa pode ser feita passando a ponta longa da sutura por baixo da laçada antes de ser puxada através do tecido. Isso coloca a sutura em superfícies periosteais e mucosas profundas diretamente através da papila e pode ajudar em uma aposição mais direta dos tecidos. Sutures não reabsorvíveis são deixadas no local por aproximadamente.

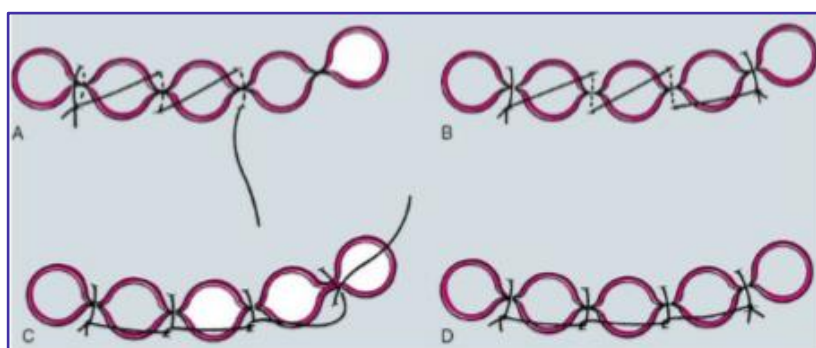


Figura: Sutures múltiplas. Fonte: Hupp et al., 2015.



(CADAR/CBMF/2013) Uma vez completado um procedimento cirúrgico e com a ferida cuidadosamente irrigada e debridada, o retalho deve voltar à posição original ou ser levado a uma nova posição, se necessário, por meio de sutura. Esta possui a função de:

- I - coaptar a margem da ferida.
- II - ajudar na hemostasia.
- III - manter o retalho de tecido mole sobre o osso.
- IV - quando bem apertada, obter hemostasia em um alvéolo que ainda está sangrando.

Estão corretas as afirmativas:

- a) I, II, III e IV
- b) I e II, somente
- c) I, II e III, somente
- d) I, II e IV, somente

Comentários:

A sutura não deve ser realizada sob tensão, estando a alternativa IV incorreta. **Gabarito letra C.**

(FUNDATEC/PREF. CANDELÁRIA/2021) O termo sutura é usado para designar todo material utilizado para ligar (amarrar) vasos sanguíneos ou aproximar tecidos. Sobre as suturas utilizadas em exodontias, assinale a alternativa **INCORRETA**.

- a) O tamanho da sutura se refere ao diâmetro do material e é mensurado em tamanho de 1-0 a 10-0, com 10-0 sendo o menor diâmetro de linha e tendo a menor resistência à tração.
- b) A prática cirúrgica aceita é utilizar a sutura de diâmetro menor, que possa segurar adequadamente o tecido da ferida.
- c) Quanto menor for o tamanho da sutura, maior será a resistência à tração.



- d) A resistência à tração de uma sutura nunca deverá exceder a resistência à tração do tecido segurado.
- e) O nylon monofilamento não deve ser utilizado onde é necessária a retenção permanente da resistência à tração.

Comentários:

A sutura tem como funções reconstruir e proteger a área operada, eliminar espaços mortos, que acumulam líquidos ou secreções, possíveis meios de cultura de microrganismos, promover a hemostasia e diminuir a dor pós-operatória.

A alternativa A está correta. A numeração dos fios é feita em **ordem decrescente** conforme o seu diâmetro. É indicada pelo **número de zeros que aumentam à medida que a espessura e diâmetro diminuem**. O diâmetro mais usado para a sutura da mucosa bucal conforme o livro utilizado pela banca para elaborar a questão é 4-0 (Fonte: Silverstein,2003).

A alternativa B está correta. Isto minimiza o trauma causado pela sutura quando ela é passada pelo tecido para efetuar o fechamento.

A letra C está incorreta. Quanto menor for o tamanho da sutura, menor será a resistência à tração.

A letra D está correta. Entretanto os autores destacam que as suturas devem ser, no mínimo, tão fortes quanto o tecido saudável ao qual elas estão sendo colocadas. **A letra E está correta.**

(IDECAN/PREF SÃO GONÇALO DO RIO ABAIXO-MG/2016) “Produto biológico geralmente feito a partir do intestino da ovelha; é um produto proteáceo, um tipo de monofilamento e que reabsorve em 5 a 7 dias. A reabsorção ocorre em virtude da ação enzimática e, por isso, muitas vezes provoca resposta inflamatória. Quando é tratado com ácido crômico, as propriedades de manuseio são otimizadas, a resposta inflamatória é menor, e a sutura demora aproximadamente duas semanas para reabsorver.” Qual material de sutura refere-se a descrição anterior?

- a) Seda.
- b) Náilon.
- c) Categute
- d) Poliglactina.

Comentários:

A letra C está correta. São três os tipos de fios absorvíveis utilizados na odontologia: o categute, o ácido poliglicólico e poliglactina 910. O categute é de origem animal, sendo constituído de submucosa de intestino de carneiro ou serosa do intestino do boi. O categute simples é suscetível à rápida digestão por enzimas proteolíticas, produzidas por células inflamatórias (absorção rápida), enquanto o categute cromado, por ser um fio tratado com sais de cromo básico, apresenta mais resistência a estas enzimas e um maior tempo de absorção (absorção lenta). Suturas de categute simples conservam sua resistência por um período de 5 a 7



dias, enquanto o catagute cromado de 9 a 14 dias. Os fios de ácido poliglicólico e poligalactina não sofrem decomposição enzimática e, posteriormente, são absorvidos por macrófagos.

Os fios não-absorvíveis podem ser naturais (seda, linho e algodão) ou sintéticos (náilon, poliéster e polipropileno).

(VUNESP/EsFCEX/2022) Fio de sutura reabsorvível, de natureza sintética, que não sofre ação enzimática, sendo decomposto por hidrólise; é destinado para suturas de maior tensão e em áreas estéticas devido à menor reação inflamatória. A descrição é compatível ao fio de sutura:

- a) catagute cromado.
- b) de poligalactina 910.
- c) de polipropileno.
- d) de seda.
- e) catagute

Comentários:

A letra B está correta. A Os fios à base de ácido poliglicólico e de poligalactina 910 são fios absorvíveis sintéticos e não sofrem decomposição enzimática. Estes fios sofrem hidrólise lenta e são posteriormente absorvidos por macrófagos. A Poligalactina 910 Irradiada (Vicryl Rapide®) está indicada para o apoio da ferida no curto prazo para fechamento superficial, proporcionando estabilidade durante 7 a 10 dias. O fio de sutura é absorvido ao longo de 12 a 14 dias e não requer remoção.



4 - TÉCNICA CIRÚRGICA FECHADA

A técnica cirúrgica fechada também é conhecida como **simples, intra-alveolar** ou a **fórceps** e é a mais frequentemente utilizada. Define-se técnica fechada qualquer técnica que não necessite a realização de retalho mucoperióstico e remoção óssea. São cinco os passos a serem seguidos durante a técnica fechada:

1- Sindesmotomia ou liberação dos tecidos: consiste no descolamento dos tecidos ao redor do dente, principalmente com o descolador de Molt, para adaptação dos mordentes do fórceps dentro do sulco gengival.

2- Luxação do dente com alavanca dentária: dependendo do autor essa etapa pode ser suprimida. A alavanca mais empregada é a do tipo reta. A inserção perpendicular ao dente visa a expansão alveolar e ruptura do ligamento periodontal.

3- Adaptação do fórceps: como vimos anteriormente, existem diversos tipos de fórceps, cuja indicação varia conforme a região ou dente a ser extraído. Na adaptação, as pontas ativas do fórceps devem ser posicionadas de forma paralela ao longo eixo do dente, primeiramente pela face lingual ou palatina e, posteriormente na vestibular. Os mordentes devem ser posicionados **apical à linha cervical, ou seja, na superfície da raiz**, para que o centro de rotação (fulcro) do dente seja deslocado em direção ao ápice do dente. Tal manobra facilita a remoção do dente do alvéolo e diminui a ocorrência de fratura no ápice.

4- Luxação do dente com o fórceps: para a remoção do dente deve ser usada **força lenta, constante e progressiva**, em vez de uma série de movimentos pequenos e rápidos que pouco resultam em expansão óssea. Conforme ocorre a expansão das tábuas ósseas, os mordentes devem ser reposicionados apicalmente. O movimento deve ser realizado para a região de menor resistência, ou seja, para o osso mais fino (conseqüentemente o mais fraco).

Veja a seguir as regiões nos maxilares em que o osso é mais fino:



OSSO	OSSO MAIS FINO	PRINCIPAL MOVIMENTO
MAXILA	VESTIBULAR	LUXAÇÃO PARA VESTIBULAR
MANDÍBULA	VESTIBULAR EM INCISIVOS, CANINOS,	LUXAÇÃO PARA VESTIBULAR
	PRÉ-MOLARES LINGUAL DOS MOLARES	LUXAÇÃO PARA LINGUAL



5- Remoção do dente do alvéolo: após terem sido obtidas a expansão das corticais e a luxação dentária, utiliza-se o movimento de tração para remoção do dente.

- I- O incisivo central superior pode ser removido através de movimento rotacional;
- II- O segundo pré-molar superior é menos suscetível a fraturas durante a extração;
- III- O **primeiro molar superior** é o dente com **maior** grau de **dificuldade** para extração por apresentar raízes divergentes, no geral curvadas e por ser um dente mais robusto;
- IV- Os terceiros molares são frequentemente extraídos com alavancas.

ATENÇÃO: Quando **não existe lesão periapical** ou a presença de **debris** após a remoção dentária, **não deve ser realizada curetagem do alvéolo**. A curetagem desnecessária pode ocasionar lesão adicional e atraso no processo de cicatrização!

A regularização das cristas alveolares sempre deve ser realizada quando há a presença de espículas ósseas. Nesse sentido a primeira medida a ser adotada é a aplicação de pressão digital nas paredes alveolares do sítio cirúrgico (conhecida como **manobra de Chompret**). Os instrumentos utilizados são a pinça-goiva, martelo e cinzel, lima óssea, peça de mão e brocas laminadas de numeração 557, 703 ou broca esférica nº 8. Ao regularizar os bordos com o auxílio de brocas deve ser empregada irrigação com solução salina estéril (previne o superaquecimento e a ocorrência de necrose óssea).

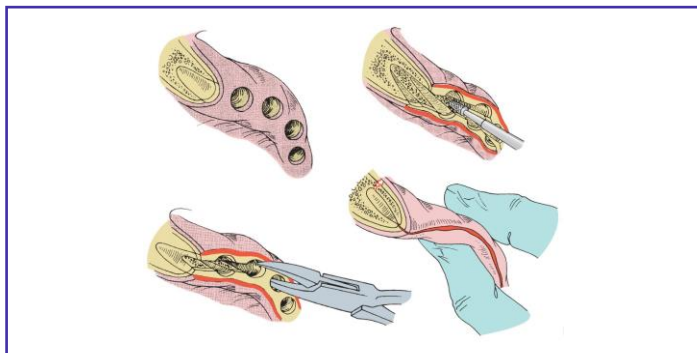


Figura: Hupp et al., 2009.

5 - TÉCNICA CIRÚRGICA ABERTA

Também chamada de técnica **cirúrgica a retalho ou técnica terceira**, se bem empregada pode ser mais conservadora e apresentar menor risco de complicações transoperatórias.

Vamos elencar algumas indicações de realização da cirurgia aberta? Você provavelmente já tentou remover um dente e não teve sucesso apenas descolando e adaptando o fórceps, o dente simplesmente não movimento, ficou lá paradinho! Nesses casos, você provavelmente lançou mão de um retalho para visualizar melhor e até remover osso certo!? Essa é uma indicação: sempre que o dentista observar a necessidade de **emprego de força excessiva**, durante uma extração, a cirurgia deve ser feita pela técnica aberta. Caso você tenha ignorado essa recomendação e tenha fraturado a raiz do dente, inevitavelmente terá que realizar a cirurgia de forma aberta (outra indicação: **fratura de raízes** por uso excessivo da força na técnica fechada).

Outra indicação para é quando o paciente apresenta **tecido ósseo espesso ou denso**, principalmente na cortical vestibular. Nesses casos, você precisará realizar um retalho e provavelmente uma osteotomia. Pacientes com **coroa clínica curta** (em especial aqueles que possuem bruxismo e apresentam desgaste severo), que possuem **coroas amplamente destruídas**, ou ainda, dentes com **amplas restaurações de amálgama** também são removidos, preferencialmente, através da técnica aberta.

No que se refere aos dentes, também podemos citar os casos de molares superiores com as raízes no interior do seio maxilar, provavelmente pela expansão do mesmo, pelo risco de comunicação bucossinusal, devem ser removidos pela técnica aberta. Outros casos são os de **molares com raízes finas, longas e divergentes**; dentes **anquilosados** ou com **hipercementose**, a fim de evitar complicações como a fratura radicular, também devem ser removidos pela técnica terceira.

E por último, você já deve ter se deparado com algum paciente que necessite remover vários dentes em uma única sessão, então não esqueça, a técnica que utiliza o retalho é a mais indicada para casos de **extração múltipla!**



(FCC/MPE-PB - Analista Ministerial – Odontologia/2015)

Paciente com 43 anos de idade, sexo masculino, apresenta indicação para extração do dente 26, por razões periodontais. O exame radiográfico mostra raízes divergentes e o cirurgião-dentista faz a opção por um acesso com retalho mucoperiosteal e extração com seccionamento das raízes. Contudo, o cirurgião-dentista prestador não encaminha as radiografias junto à conta para justificar a escolha por este procedimento cirúrgico.

Algumas indicações para exodontia unitária por técnica aberta com seccionamento do dente incluem

- reabsorção da crista óssea e anquilose.
- áreas de maior densidade óssea e raízes múltiplas divergentes.



- c) áreas de maior densidade óssea e raízes múltiplas fusionadas.
- d) áreas de menor densidade óssea e raízes múltiplas convergentes.
- e) reabsorção da crista óssea e hipercementose.

Comentários:

A letra B está correta,

São situações que indicam a técnica aberta:

=> possibilidade de necessitar de força excessiva para extrair um dente (força irá provavelmente resultar em fratura de osso, da raiz do dente, ou ambos);

=> depois que tentativas iniciais de extração com fórceps tenham falhado. em vez de aplicar maiores quantidades de força que podem não ser controladas, o cirurgião-dentista deve simplesmente rebater o retalho de tecido mole, seccionar o dente, remover algum osso, se necessário, e extrair o dente em partes;

=> quando o paciente tem osso grosso ou especialmente denso, particularmente a lâmina vestibular;

=> coroas clínicas muito pequena com evidência de atrição severa. Se tal atrição é o resultado de bruxismo, é provável que os dentes sejam cercados por osso denso e grosso com forte ligamento periodontal;

=> raízes radiculares que provavelmente irão causar dificuldade para extração com a técnica padrão do fórceps (ex: hipercementose e raízes muito divergentes, especialmente raízes de primeiros molares maxilares, ou raízes que têm dilaceração severa ou ganchos);

=> quando o seio maxilar se expandiu para incluir a raízes dos molares maxilares; e

=> dentes que têm coroas com cáries extensas, especialmente cáries radiculares, ou dentes que têm grandes restaurações de amálgama.



Vejamos os passos para a realização da técnica cirúrgica aberta:

DENTES UNIRRADICULARES:

Primeiro você deve visualizar e ter acesso ao campo operatório através de retalho mucoperióstico. Geralmente é feito um retalho em **envelope**, com extensão de **dois dentes anteriores** e **um dente posterior** ao dente a ser removido; na sequência você irá afastar o retalho para expor o local da cirurgia, enxergar o colo do dente e adaptar o fórceps. A adaptação das pontas ativas do fórceps deve ser feita o mais apical possível, em alguns casos você pode utilizar a alavanca para auxiliar na luxação do dente. Em caso de insucesso na tentativa de avulsão dentária, você pode remover osso na região do dente (procedimento chamado de osteotomia) para facilitar sua extração.

Deu tudo certo e o dente foi removido, agora você precisa regularizar e alisar as margens ósseas da ferida, removendo espículas ósseas e bordos cortantes (com auxílio de uma lima óssea). Além disso, as corticais vestibular e lingual, previamente expandidas para remoção dentária, devem sofrer pressão digital para compressão das corticais e retorno da sua configuração inicial => é a chamada **Manobra de Chompret** que as bancas adoram cobrar!

Feito todos os procedimentos citados, procede-se a irrigação com soro fisiológico do sítio cirúrgico para remoção de detritos, reposicionamento do retalho e sutura com fio de seda 3-0 para aproximação dos bordos da ferida. Para controle inicial da hemorragia pode ser posicionada uma gaze umedecida no local da extração.

DENTES MULTIRRADICULARES:

Devem ser realizados os mesmos passos da técnica para dentes unirradiculares, no entanto, alguns dentes podem necessitar procedimentos adicionais para facilitar sua remoção e evitar o uso de força excessiva: a osteotomia e a odontosecção.

Osteotomia: em alguns casos pode ser necessária a remoção de uma pequena quantidade de osso na crista alveolar a fim de facilitar os movimentos para luxação do dente.

Odontosecção: dependendo do grau de dificuldade, o cirurgião-dentista pode seccionar o dente para facilitar a sua remoção. Costuma-se iniciar a secção com a peça reta e broca (ex: esférica nº 8) e concluí-la com o emprego de uma alavanca reta.

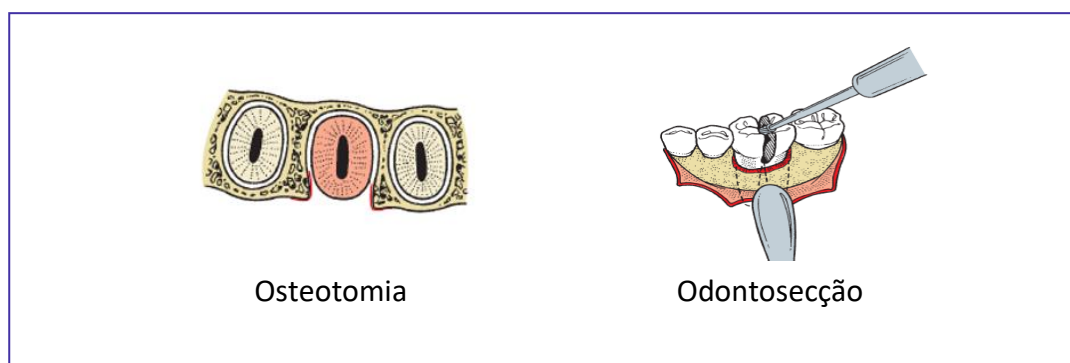


Figura: Hupp et al., 2009.



EXTRAÇÕES SEQUENCIAIS:

No caso de necessidade de múltiplas extrações em uma única consulta sugere-se uma ordem para a realização do procedimento, vamos ver qual a sequência recomendada!?



Mas por que extrair primeiro os dentes maxilares?

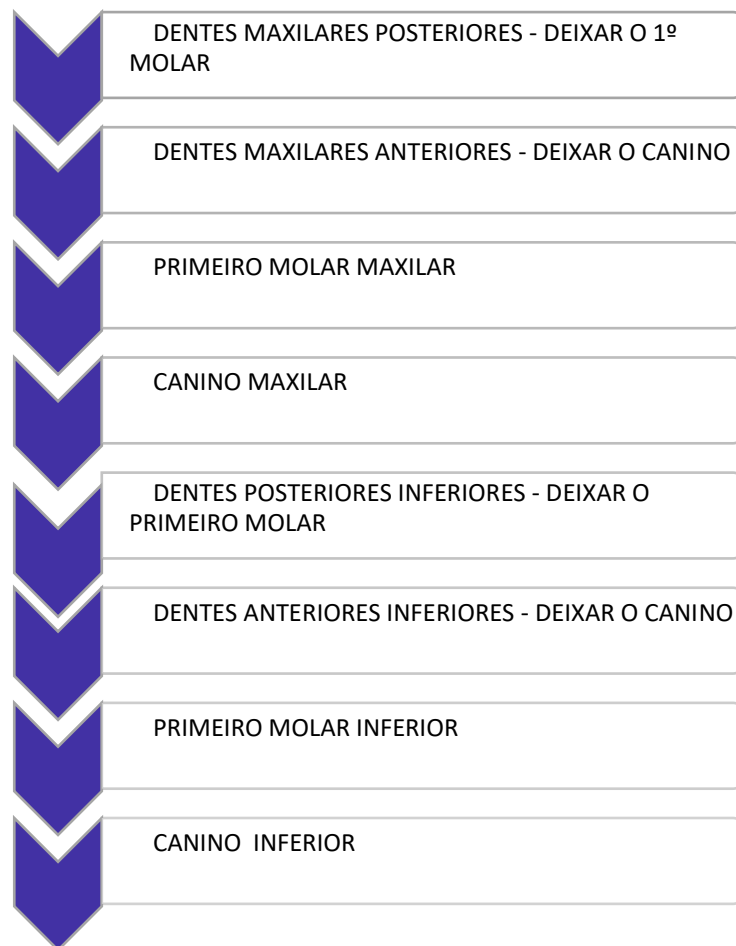- A técnica anestésica infiltrativa apresenta início de ação mais rápido, da mesma forma que se perde mais rapidamente;
- Durante o ato cirúrgico resíduos como lascas de ossos e pedaços de restaurações podem cair no alvéolo inferior (caso a cirurgia tenha sido realizada na mandíbula antes da maxila)
- O componente de força principal para extração dos dentes maxilares é na direção vestibular, havendo pouca tração na vertical.



- Recomenda-se iniciar pelos dentes mais posteriores (melhor emprego das alavancas)
- Os dentes mais difíceis de serem extraídos e, por isso, devem ser deixados por último são os dentes molar e canino.



SIMPLIFICANDO!! SEQUÊNCIA RECOMENDADA PARA EXTRAÇÕES MÚLTIPLAS EM PROCEDIMENTO ÚNICO





(EBSERH/HRL-UFS/CBMF/2016) Paciente, 42 anos, comparece à clínica odontológica como a seguinte queixa principal: “Quero ter dentes para comer”. Em anamnese, refere ser hipertenso e possuir doença renal crônica, realizando hemodiálises às terças e quintas-feiras. Ao exame físico, apresenta edentulismo parcial, com presença de dentes 17, 13, 11, 21, 22, 23 e 26 apresentando doença periodontal grave e perdas ósseas significativas. Portanto, devido à impossibilidade de reabilitação com prótese parcial removível apoiada em tais dentes, o planejamento para reabilitação desse paciente foi extração múltipla dos dentes citados e reabilitação imediata com prótese total removível. Em relação às extrações múltiplas, assinale a alternativa correta.

- a) Geralmente, o procedimento se inicia com a extração de dentes mais anteriores. Isso permite uso mais efetivo das alavancas para luxar e mobilizar os dentes antes de se usar o fórceps para extraí-los.
- b) Se a remoção de qualquer um dos dentes exigir força excessiva, o cirurgião deve remover o dente utilizando preferencialmente o fórceps.
- c) Como uma prótese total está planejada, deve-se verificar a presença de interferências ósseas e removê-las utilizando pinça hemostática e uma lima para osso para alisar as espículas ósseas cortantes.
- d) Os dentes molar e canino são os dois mais difíceis de ser removidos e devem ser extraídos por último. Remoção de dentes de ambos os lados enfraquece o osso alveolar dos lados mesial e distal desses dentes, tornando a extração posterior bem mais fácil. Dessa forma, a sequência mais adequada para o caso, seria extração do 17, 11, 21, 22, 26, 23 e 13.
- e) O tecido mole é examinado para verificar se existe tecido de granulação excessivo. Porém este não deve ser removido, devido ao risco de sangramento excessivo e hemorragia pós-operatória.

Comentários:

A Extração deve iniciar pelos posteriores pelo melhor emprego das alavancas antes do fórceps. Nos casos que requerem maior emprego de força recomenda-se a técnica aberta (com uso da osteotomia e odontosecção). A regularização óssea pode ser feita com pinça-goiva, lima óssea ou brocas + peça reta. O tecido de granulação deve ser removido. **A alternativa correta é a letra D**



6 - COMPLICAÇÕES NA CIRURGIA ORAL

A fim de evitar possíveis acidentes ou complicações pós-operatórias alguns princípios devem ser seguidos. Sempre que possível o dentista deve realizar uma **avaliação pré-operatória minuciosa** que contenha detalhes da história médica do paciente, possíveis alergias e uso de medicações contínuas (é durante essa conversinha que você descobre aquilo que poderia te causar problemas durante a cirurgia!!).

Ainda na primeira consulta, convém solicitar ao paciente **exames imaginológicos** como radiografias (ex: panorâmica, periapical e oclusal) e/ou tomografia computadorizada. Tais exames auxiliam no planejamento cirúrgico por permitirem a visualização das estruturas anatômicas envolvidas, diminuindo o risco de complicações transoperatórias.

Durante o ato cirúrgico devem ser observados os princípios da **cadeia asséptica para redução da contaminação do campo operatório** (veremos mais detalhes sobre esse assunto na aula de biossegurança. Além disso, como vimos anteriormente, a adoção de uma **técnica aberta com a utilização de retalho, osteotomia e/ou odontosecção, a qual reduz o uso de força excessiva** e, conseqüentemente, minimiza os acidentes durante a extração dentária.



6.1- Lesões dos tecidos moles

As principais causas das lesões aos tecidos moles são o acesso inadequado às estruturas anatômicas (ex: tamanho do retalho insuficiente para o acesso cirúrgico), uso incorreto dos afastadores e/ ou alavancas, emprego de força excessiva na realização das manobras, utilização de instrumentos rotatórios sem o devido cuidado e a não observância da natureza delicada dos tecidos bucais. Vejamos alguns exemplos de lesões aos tecidos moles:

a) Laceração do retalho mucoso: é considerada a **lesão mais comum** envolvendo os tecidos moles. Pode ser prevenida através da realização de incisões relaxantes, do acesso às estruturas através de retalho cirúrgico de tamanho adequado e do controle da força empregada durante o descolamento ou afastamento dos tecidos.

b) Feridas perfurantes: geralmente ocorrem pela falta de controle do uso da força ou apoio inadequado dos instrumentos durante a realização dos procedimentos cirúrgicos.

c) Esgarçamento ou abrasão: são resultantes do uso descuidado de instrumentos rotatórios ou de afastadores de tecidos. A cicatrização das abrasões ocorre em um prazo de 5 a 10 dias, devendo o paciente ser orientado a manter a área limpa e realizar a aplicação de pomada antibiótica.



6.2 Lesões a estruturas ósseas:

As fraturas que acometem as paredes corticais do processo alveolar são as de ocorrência mais comum. Cabe ressaltar que a maior parte das ocorrências que envolvem fraturas ósseas estão relacionadas ao uso excessivo de força durante a remoção do dente ou ao emprego de técnica cirúrgica inadequada.

a) Fratura do processo alveolar: a prevenção dessa injúria pode ser realizada através da: avaliação do formato da(s) raiz(es), proximidade da(s) raiz(es) com o seio maxilar e adoção da técnica cirúrgica aberta. O cirurgião dentista precisa estar ciente de que algumas regiões são mais vulneráveis e, portanto, propícias para a ocorrência de acidentes. Vejamos os **locais de maior fragilidade**:

Lâminas corticais vestibulares sobre os caninos e molares superiores
Porção do assoalho do seio maxilar em região de molares
Tuberosidade maxilar
Ossos vestibular dos incisivos inferiores.

A conduta a ser tomada no tratamento das fraturas está na dependência de fatores como tipo e gravidade da fratura. No caso do osso ser completamente removido com o dente, esse não deve ser reposicionado a fim de evitar a ocorrência de necrose. Já nas situações em que o osso permanece unido ao perióstio, se o fragmento for separado do dente e recoberto por tecido mole, possuirá as condições necessárias para a cicatrização.

b) Fratura da tuberosidade maxilar: considerada uma área de interesse do ponto de vista protético, a fratura em muitos casos compromete a estabilidade de uma futura prótese total superior. A fratura da tuberosidade está associada à extração do terceiro molar superior e, em alguns casos, do segundo molar superior. O tratamento envolve a regularização do osso remanescente e sutura.

c) Fratura de mandíbula: sua ocorrência é rara e está associada principalmente à extração dos terceiros molares inferiores impactados. Entre as possíveis causas estão o uso de força excessiva, posicionamento inferior do dente ou ainda a atrofia do osso mandibular. O tratamento envolve redução e estabilização dos segmentos ósseos.



(CADAR/CBMF/2011) A fratura de mandíbula durante uma extração dentária é uma complicação rara, porém, quando ocorre, está frequentemente associada:

- a) ao uso do fórceps.
- b) ao uso de alavancas.



- c) à osteotomia excessiva.
- d) aos dentes disto-angulares.

Comentários:

A fratura de mandíbula pode resultar de osteotomia excessiva que leva ao enfraquecimento da região submetida ao processo cirúrgico. **A alternativa correta é a letra C.**

(INSTITUTO AOCP - 2019 - Prefeitura de Vitória - ES - Cirurgião Dentista 20H) Um dos acidentes que pode ocorrer em exodontias é a fratura de osso alveolar. Quando isso ocorre, qual é a melhor conduta a ser instituída?

- a) Assegurar-se de que há tecido mole para recobrir o osso alveolar e suavizar as bordas do osso remanescente.
- b) Reposicionar o fragmento removido inadvertidamente no local e realizar a sutura para mantê-lo em posição.
- c) Prescrever antibiótico, reposicionar o osso no local e fazer a sutura cuidadosa dos tecidos moles.
- d) Prescrever antibiótico, realizar a curetagem do osso remanescente para favorecer neoformação óssea local e posicionar o fragmento removido no local, além de cobrir a ferida cirúrgica com cimento cirúrgico por 14 dias.

Comentários.

A letra A está correta. De acordo com Hupp et al., a conduta de fraturas dos ossos alveolares acontece de diversas formas, dependendo do tipo e da severidade da fratura. Se o osso tiver sido completamente removido do alvéolo dentário junto com o dente, não deverá ser reimplantado. O cirurgião deve ter certeza de que o tecido mole foi reposicionado da melhor maneira em sua extensão possível, permitindo que o osso remanescente possa se regenerar no tempo correto. O cirurgião deve também suavizar as bordas afiadas, que podem ter sido causadas pela fratura. Se existirem tais arestas cortantes de osso, ele deve refletir sobre a possibilidade de remoção de pequena quantidade de tecido mole e osso para arredondar as bordas afiadas, ou usar uma lima óssea para remover as partes cortantes do osso.

6.3 Lesões a dentes adjacentes:

a) Luxação de um dente adjacente: geralmente é ocasionada pelo apoio incorreto dos instrumentos durante o ato cirúrgico, ou ainda, pelo uso inadequado da força. No caso de ocorrer a luxação do dente vizinho, o mesmo deve ser reposicionado e estabilizado em sua posição.

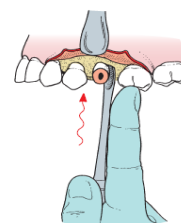


Figura: Hupp et al, 2009



b) Extração de um dente errado: tal complicação pode ocorrer pela falta de atenção do dentista durante o ato operatório, ou ainda, pela presença de concrecência.

A concrecência é caracterizada pela união de dois dentes através do cimento. Nos casos em que um dente é erroneamente extraído, a conduta a ser adotada consiste no reimplante do dente.



(FCC/ ANALISTA JUDICIÁRIO (TRT 23ª REGIÃO)/ODONTOLOGIA/2007) Na realização de extração do dente 24 com o uso de alavanca são necessários cuidados visando evitar algumas intercorrências, EXCETO:

- a) Deslocamento do dente para o seio maxilar
- b) Luxação do dente adjacente
- c) Luxação do dente antagonista
- d) Fratura da tuberosidade maxilar
- e) Fraturas coronárias de dentes adjacentes

Comentários:

Em determinadas condições pode ocorrer o deslocamento dentário para o interior do seio maxilar. O apoio inadequado pode resultar em luxação do dente vizinho e em fraturas coronárias de dentes adjacentes. Dificilmente o dente antagonista sofre luxação já que está localizado no arco maxilar oposto. A região de tuberosidade pode sofrer fratura com o uso de força excessiva durante a remoção dos molares (no entanto cabe destacar que dificilmente esse acidente aconteça durante uma extração de pré-molar). **A alternativa correta é a letra C.**



6.4- Lesões a estruturas adjacentes:

As principais estruturas lesadas durante os procedimentos cirúrgicos são a articulação temporomandibular e as terminações nervosas.

a) Lesões à articulação temporomandibular: as lesões são frequentemente causadas por uso de força excessiva e apoio inadequado da mandíbula durante a cirurgia. No pós-operatório, em caso de sintomatologia dolorosa, o paciente pode ser orientado a realizar a aplicação de calor úmido, repouso mandibular, dieta pastosa e uso de medicação anti-inflamatória.

b) Lesões a estruturas nervosas regionais: durante um procedimento cirúrgico há grande chance de lesão às estruturas nervosas do quinto nervo craniano.



Vamos revisar a inervação da mucosa e pele das regiões mais frequentemente acometidas por injúrias traumáticas??

Os **nervos nasopalatino e bucal** quando seccionados, especialmente durante a realização de incisões para o acesso aos dentes impactados, não sofrem sequelas permanentes para o paciente, sendo a região rapidamente reinervada (Hupp et al, 2009).

Especial atenção deve ser dada à região de pré-molares inferiores, visto a proximidade anatômica do **nervo mentual**. Nos casos de lesão ao nervo, seja durante o descolamento ou a manipulação dos tecidos, a sensibilidade geralmente retorna em poucas semanas. Já nos casos de secção do nervo é provável a ocorrência de **parestesia** permanente na região de lábio e mento. Como forma de precaução, ao manipular os tecidos para a realização de retalho em "L", a incisão vertical relaxante deve ser posicionada anteriormente para evitar possível lesão.

O **nervo lingual**, localizado na parte interna da mandíbula, pode ser traumatizado durante a realização de incisões, descolamento do mucoperiósteo e odontosseção. Para tanto, durante a diérese, as incisões devem ser preferencialmente realizadas na região vestibular mandibular. Cabe destacar, que uma vez seccionado dificilmente o nervo lingual se regenerará.

O traumatismo do **nervo alveolar inferior** é uma complicação relativamente frequente durante a exodontia dos terceiros molares inferiores, devendo o paciente ser informado previamente do possível risco. Outras possíveis causas de lesão ao nervo alveolar inferior são as fraturas no corpo mandibular, procedimentos cirúrgicos pré-protéticos, as cirurgias com osteotomia com clivagem sagital e a ressecção mandibular realizada no tratamento de patologias orais.





Um ponto que pode ser explorado nas provas são os termos referentes às sensações frente à estimulação nervosa. Existe uma diferença, por exemplo, entre a sensação de ausência de sensibilidade que ocorre ao anestésiar o paciente, e a parestesia provocada por uma lesão ao nervo. Você verá abaixo que os conceitos são muito parecidos e não tem como fugir muito da decoreba!!

- **ANALGESIA:** ausência de dor em resposta à estimulação que habitualmente seria dolorosa
- **ANESTESIA:** ausência total de sensibilidade
- **ALODINIA:** dor causada por estímulo que habitualmente não causaria dor
- **DISESTESIA:** sensação alterada espontânea e subjetiva em que o paciente sente desconforto / sensação anormal desagradável, inclui a parestesia.
- **HIPOALGESIA:** redução da sensibilidade à estimulação dolorosa
- **HIPOESTESIA:** diminuição da sensibilidade de um nervo à estimulação
- **HIPERALGESIA:** aumento da sensibilidade à estimulação dolorosa
- **HIPERESTESIA:** sensibilidade excessiva de um nervo à estimulação
- **NEURALGIA:** dor no território de distribuição de um nervo ou mais
- **NEUROPATIA:** alteração da função ou alteração patológica em um nervo
- **PARESTESIA:** sensação alterada espontânea e subjetiva em que o paciente não sente dor



(CADAR/CBMF/2011) Associe os termos relacionados à dor com suas respectivas definições e, em seguida, assinale a alternativa que apresenta a sequência correta.

Termos relacionados à dor (1) Alodinia (2) Analgesia (3) Parestesia (4) Hipoalgesia

Definições:

- () ausência de dor em resposta a um estímulo que normalmente causaria dor.
- () diminuição da sensibilidade a estímulos dolorosos.
- () dor causada por um estímulo que normalmente é indolor.
- () sensação anormal, tanto espontânea quanto estimulada.



- a) 2 – 4 – 1 – 3 b) 1 – 2 – 3 – 4 c) 3 – 1 – 4 – 2 d) 4 – 3 – 2 – 1

Comentários:

Alodinia é a dor causada por estímulo que habitualmente não causaria dor. Analgesia é a ausência de dor à estimulação que seria dolorosa. Parestesia é a sensação alterada em que o paciente não sente dor. Hipoalgesia é a redução da sensibilidade à estimulação dolorosa. **A alternativa correta é a letra A**

(CADAR/CBMF/2011) Algumas estruturas nervosas podem ser danificadas durante um procedimento cirúrgico.

Dentre as lesões dos nervos, a neuropraxia tem seu tempo de recuperação, geralmente em:

- a) poucos dias
b) 6 meses
c) 1 ano
d) 2 anos

Comentários:

A alternativa correta é letra A e como vimos anteriormente alguns autores referem que a recuperação ocorre em poucos dias / semanas.

6.5- Fratura de instrumentos:

Sua ocorrência está relacionada ao uso de técnica inadequada e ao emprego de instrumentos oxidados ou muito utilizados.

6.6 - Complicações com um dente durante a extração:

a) Fratura de raiz: é apontada como a complicação mais comum durante a extração de um dente. Algumas características anatômicas favorecem a ocorrência de fraturas como: raízes longas, curvas e divergentes inseridas em osso denso.

b) Dente perdido na faringe: em um primeiro momento o paciente deve ser orientado a tossir ou cuspir o dente na tentativa de expeli-lo. Posteriormente, o paciente deve ser conduzido a uma consulta de urgência com médico para investigação através de exame radiográfico das regiões de abdome e tórax. A conduta a ser tomada será decidida com base na trajetória seguida pelo dente; em caso de deglutição, espera-se a eliminação através das fezes, e em caso de aspiração é feito procedimento cirúrgico para remoção.



c) Deslocamento do dente ou raiz para o interior do seio maxilar: o uso de **pressão excessiva no sentido apical** durante a exodontia de uma **raiz de molar superior** pode ocasionar o seu deslocamento para o interior do seio maxilar. A necessidade de remoção imediata está na dependência de fatores como tamanho da raiz deslocada, a presença de infecção nos tecidos periapicais e a condição pré-operatória do seio maxilar.

Vamos entender quais as condutas a serem adotadas??

1) No caso de deslocamento para o seio maxilar de fragmentos pequenos, com cerca de **2 a 3mm**, que **não possuam a existência de infecção em seus tecidos periapicais e de seio maxilar saudável** a conduta deve ser de tentar remover o fragmento. Para tanto deve ser realizada uma tomada radiográfica para sua localização, seguida de irrigação no local da comunicação e aspiração. O conteúdo aspirado deve ser inspecionado na busca do fragmento. Caso não haja sucesso na remoção, opta-se por deixar o fragmento dentro do seio maxilar, suturando o local da comunicação em formato de oito e prescrição de antibiótico, anti-inflamatório e spray nasal. Comumente o fragmento sofre fibrose dentro da membrana do seio maxilar.

2) Nos casos de deslocamento de **fragmentos grandes, ou até mesmo do próprio dente a ser extraído**, o paciente é encaminhado para especialista para **remoção via acesso de Caldwell Luc** ao seio maxilar (incisão em fundo de vestíbulo em região de pré-molares superiores).

3) Nos casos de **dente infectado ou paciente portador de sinusite crônica**, detectada em anamnese prévia à cirurgia de extração: o paciente deve ser encaminhado para especialista para remoção **via acesso de Caldwell Luc**.



(CADAR /CMBF/2013) Preencha a lacuna e, em seguida, assinale a alternativa correta. Se um fragmento grande ou um dente inteiro for deslocado para dentro do seio maxilar, este deverá ser removido. O método usual é um acesso de _____ ao seio maxilar.

- a) Neuman
- b) Avelanal
- c) Donovan
- d) Caldwell-Luc

Comentários:

Neuman é uma incisão com uma relaxante. Donovan é uma técnica radiográfica para localização de molares inclusos. Avelanal é uma incisão para acesso de terceiro molar incluso. **A alternativa correta é a letra D.**

(METTA/PREFEITURA PRINCESA ISABEL–PB/CIRURGIÃO-DENTISTA/2012) Em exodontia de molar superior, uma das complicações possíveis de acontecer é o deslocamento de parte da raiz para o interior do seio



maxilar. Se o deslocamento for de um grande fragmento de raiz, ou mesmo de um dente inteiro, este deve ser removido. Qual o nome da técnica utilizada para remoção do fragmento?

- a) Manobra de Valsalva
- b) Manobra de Peterson
- c) Manobra de Caldwell-Luc
- d) Manobra de Atterbury
- e) Manobra de Ellis

Comentários:

A **manobra de Valsalva** deve ser realizada em todas as exodontias em região posterior de maxila, sendo extremamente relevante no diagnóstico de comunicação buco-sinusal. A manobra de Peterson não consta na literatura científica. O acesso de Caldwell-Luc é feito via fossa canina, ao seio maxilar, para remoção de corpos estranhos. A manobra de Atterbury é empregada na redução de luxação mandibular (travamento com a boca aberta). O acesso cirúrgico de Ellis às regiões superior e média do esqueleto facial é realizado através de incisão coronal ou bitemporal. **A alternativa correta é a letra C**

(CEPERJ/CIRURGIÃO-DENTISTA/2014) Durante uma exodontia, verificou-se que a porção apical da raiz palatina do elemento 16 fraturou. Foi realizada uma radiografia da região e foi observado que o remanescente mede 3 milímetros de comprimento, está profundamente inserido no fundo do alvéolo e não apresenta infecção. O profissional tentou removê-lo utilizando métodos fechados de cirurgia, porém não obteve êxito. Segundo Peterson (2000), o procedimento a ser realizado nesse caso é:

- a) deixar a raiz no processo alveolar, informar ao paciente e realizar acompanhamento
- b) aguardar uma semana e realizar cirurgia aberta para remoção do fragmento
- c) aproveitar a situação e realizar cirurgia aberta para remoção do fragmento
- d) tentar remover o fragmento utilizando uma lima endodôntica e um porta-agulha
- e) informar ao paciente e tentar remover o fragmento por cirurgia aberta após 30 dias

Comentários:

No caso de deslocamento para o seio maxilar de fragmentos pequenos, com cerca de **2 a 3mm**, que **não possuam a existência de infecção em seus tecidos periapicais e de seio maxilar saudável** a conduta deve ser de tentar remover o fragmento. Para tanto deve ser realizada uma tomada radiográfica para sua localização, seguida de irrigação no local da comunicação e aspiração. O conteúdo aspirado deve ser inspecionado na busca do fragmento. Caso não haja sucesso na remoção, opta-se por deixar o fragmento dentro do seio maxilar, suturando o local da comunicação em formato de oito e prescrição de antibiótico, anti-inflamatório e spray nasal. Comumente o fragmento sofre fibrose dentro da membrana do seio maxilar.

A alternativa correta é a letra A





Abordamos o deslocamento de fragmento ou dente para o interior do seio maxilar, mas qual a conduta do dentista quando descobre que ocorreu uma comunicação bucossinusal após a extração dentária?

A comunicação entre a cavidade bucal e o seio maxilar pode ocorrer nas exodontias de molares superiores pelos seguintes motivos:

- a) Seio maxilar muito pneumatizado
- b) Grande volume do seio maxilar
- c) Apoio incorreto dos instrumentais durante a cirurgia
- d) Dentes com raízes divergentes
- e) Íntima relação das raízes dentárias superiores com o soalho do seio maxilar

A prevenção pode ser obtida através de: **exame radiográfico** prévio à cirurgia para investigação das características anteriormente citadas, realização de **cirurgia aberta**, realização de **odontosseção** e **uso controlado da força**.

O diagnóstico pode ser realizado através da visualização de estrutura óssea aderida à raiz do dente extraído. Nos exames radiográficos, a comunicação é constatada pela ausência da linha radiopaca que delimita o soalho do seio maxilar. Atualmente, **não é mais indicada a manobra de Valsalva para o diagnóstico**, uma vez que, o aumento da pressão pode ocasionar a criação da comunicação que ainda não havia se consolidado.

A **manobra de Valsalva** consiste em pedir que o paciente **oclua as narinas e realize expiração forçada** com a boca aberta. O dentista verifica a existência de comunicação pela visualização da passagem de ar através e formação de bolhas de sangue no alvéolo. Mas atenção!! Não confunda manobra de Valsalva com **Manobra de Chompret** que consiste na **compressão das corticais ósseas após a exodontia!**



O que fazer se acontecer uma comunicação bucossinusal?

Em primeiro lugar você deve ter em mente que o tratamento depende do tamanho da comunicação. Sondar a abertura pode ampliar a comunicação e introduzir corpos estranhos. Da mesma forma, **não devem ser introduzidos instrumentos** como curetas ou sondas no interior da comunicação (pode lacerar a membrana sinusal).



Comunicação pequena (menor que 2mm) e sem indícios de doença sinusal prévia: primeiro deve ser feita uma **radiografia** da raiz dentária para averiguar a posição e tamanho da porção fraturada, em seguida pode ser realizada uma breve **tentativa de remoção através de irrigação com solução salina** (pela abertura no ápice do alvéolo). No caso de insucesso de remoção do fragmento, o mesmo **pode ser deixado no interior do seio maxilar**. Nesses casos, o cirurgião-dentista deve assegurar a formação e manutenção do coágulo; além de **instruir o paciente sobre ter cuidado ao assoar o nariz, evitar espirrar de forma violenta, evitar utilizar canudos e não fumar cachimbo ou cigarros**.

Mesmo que não se evidencie osso aderido ao dente, a comunicação bucossinusal pode ter ocorrido!

O acontecimento mais comum é a fibrose da porção de raiz fraturada dentro da membrana do seio maxilar. É improvável que ocorra algum problema subsequente.

Comunicação moderada (2 a 6mm): o cirurgião-dentista deve assegurar a permanência do coágulo através da realização de sutura em oito figurado. Cabe destacar que em alguns casos pode ser necessária a inserção de esponja gelatinosa no interior do alvéolo previamente a sutura.

=> prescrever medicações que reduzam a possibilidade de desenvolvimento de sinusite maxilar (ex: amoxicilina, cefalexina ou clindamicina por 5 dias) e spray descongestionante nasal para reduzir as secreções nasais e do seio maxilar.

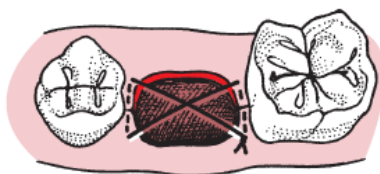


Figura: Hupp et al., 2009.

Comunicação grande (7mm ou mais) => realização de retalho deslizante por vestibular para fechamento da comunicação (se possível realizar no mesmo dia da comunicação)

São sequelas da comunicação a sinusite maxilar pós-operatória e a fístula oroantral crônica.



(VUNESP/PREFEITURA ITAPEVI/2019) O deslocamento de raízes e/ou dentes para o interior do seio maxilar é um acidente que pode ser originado a partir da exodontia de elementos dentais.



Assinale a alternativa que apresenta uma situação de deslocamento dental para o seio maxilar que pode ser mantido sem nenhum tratamento cirúrgico.

- a) Ápice radicular com comprimento igual ou menor do que 8mm e quando não houve perfuração da membrana Schneideriana.
- b) Raiz ou fragmento dental sem infecção associada, desde que o paciente não apresente sintomatologia.
- c) Dente inteiro sem infecção, não havendo perfuração da membrana.
- d) Fragmento radicular com comprimento igual ou menor que 8mm e sem infecção associada.
- e) Ápice radicular com comprimento igual ou menor do que 3mm, sem infecção associada e quando não houve perfuração da membrana Schneideriana.

Comentários:

Fragmento de dimensões pequenas, com ausência de infecção periapical ou sintomatologia relacionada à sinusite são situações que permitem a não remoção do fragmento. O seio maxilar é revestido por uma membrana muito fina aderida ao osso chamada de membrana sinusal ou de Schneider. **A alternativa correta é a letra E.**

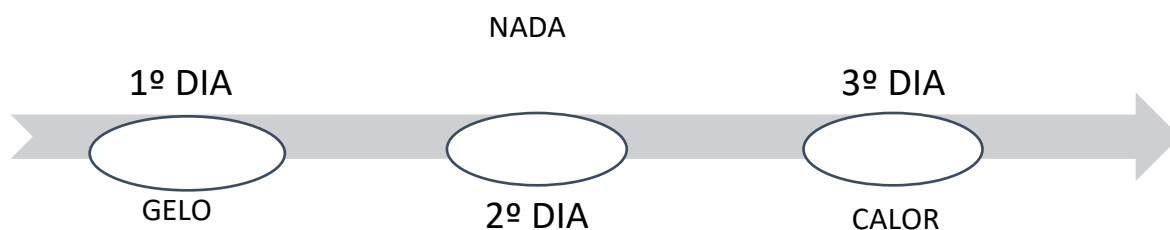


7 – COMPLICAÇÕES PÓS-OPERATÓRIAS

7.1 Edema:

O volume máximo do edema é visto em cerca **de 24 a 48 horas pós-operatórias**, diminuindo do 3º ao 4º dia, apresentando completa resolução em 1 semana. Por isso, o paciente deve ser avisado que observará alterações de volume ao longo do tempo resultante das variações posturais.

Apesar da **falta de evidência científica dos efeitos da aplicação de gelo**, o paciente pode, após a cirurgia, colocar uma bolsa de **gelo no local por um tempo de 20 minutos**, removendo-a por 20 minutos. Orienta-se o paciente a colocar uma toalha seca entre a bolsa e a pele durante as aplicações. Esse procedimento pode ser repetido durante as primeiras 24 horas. Já no **segundo dia não devem ser aplicados gelo ou calor** no local; e **do terceiro dia** em diante, até o final do processo de cicatrização, deverá ser aplicado somente **calor** para a resolução do edema.



(CADAR/CBMF/2014) Muitos pacientes temem mais o pós-cirúrgico do que o processo operatório. Neste contexto, muitos procedimentos resultam em certo aumento de edema ou inchaço após a cirurgia. Em relação ao inchaço pós-cirúrgico, analise.

- I. Não existe evidência científica de que o uso de bolsa de gelo controle o inchaço quando aplicado logo após a cirurgia.
- II. No segundo dia do pós-operatório, nem gelo nem aquecimento devem ser aplicados sobre a face.
- III. No terceiro dia e subsequentes, a aplicação de calor pode auxiliar a resolver o inchaço com maior rapidez.



IV- Em condições normais, o edema atinge seu máximo cerca de 24 a 48 horas depois do procedimento cirúrgico.

Estão corretas apenas as afirmativas

- a) I e II.
- b) III e IV.
- c) II, III e IV.
- d) I, II, III e IV.

Comentários:

Não existe evidência de que o uso de bolsa de gelo controle o inchaço quando aplicado logo após a cirurgia. No segundo dia do pós-operatório, nem gelo nem aquecimento devem ser aplicados sobre a face. No terceiro dia e dias subsequentes, a aplicação de calor pode auxiliar a resolver o inchaço com maior rapidez. Em condições normais, o edema atinge seu máximo cerca de 24 a 48 horas depois do procedimento cirúrgico. **A alternativa correta é a letra D.**

(FCC/ANALISTA LEGISLATIVO/ODONTÓLOGO/2007) Uma das complicações cirúrgicas que pode ocorrer é o edema, que de forma exacerbada, tem aspectos desfavoráveis. A amplitude do edema pode ser controlada pela aplicação de bolsa de:

- a) gelo de 10 em 10 minutos na 1ª hora
- b) gelo de hora em hora nas primeiras 48 horas
- c) água quente de hora em hora nas primeiras 48 horas
- d) água quente por 20 minutos descansando 20, nas primeiras 48 horas
- e) gelo por 20 minutos descansando 20, nas primeiras 48 horas

Comentários:

O tempo de permanência da compressa de gelo deve ser de 20 minutos. A literatura aconselha aplicação de gelo nas primeiras 24 horas, suspendendo as aplicações de compressas frias no segundo dia. A questão traz como resposta a letra E, e por exclusão, considera-se como a conduta mais próxima da indicada pela literatura. **A alternativa correta é a letra E.**



7.2. Equimoses:

A equimose é caracterizada pelo escapamento de sangue para o interior dos espaços teciduais, em especial para os espaços submucosos e subcutâneos, com **surgimento de 2 a 5 dias após a cirurgia**, de coloração arroxeada, com regressão em até 10 dias. Geralmente acomete os pacientes idosos pela diminuição do tônus tecidual e maior fragilidade capilar. Dependendo da região acometida podem implicar em danos funcionais tais como a dificuldade de fala, deglutição e respiração.

7.3 - Infecção:

É apontada como a **causa mais comum de retardo na cicatrização pós-operatória**. É uma ocorrência rara e que pode ser prevenida quando respeitados os princípios da cadeia asséptica. As feridas infectadas quase sempre apresentam alguma purulência.

7.4- Deiscência de ferida:

A separação das margens das feridas expõe osso e de acordo com Hupp et al. (2009) pode produzir dor, perda óssea e fibrose excessiva. A prevenção consiste em manipulação cuidadosa dos bordos do retalho e em não realizar sutura sob tensão.

7.5. Sangramento pós-operatório:

A hemorragia após um procedimento cirúrgico é uma urgência muito frequente na prática clínica. Alguns fatores intrínsecos favorecem a ocorrência de sangramento pós-operatório. Nesse sentido, cabe lembrar que os tecidos bucais são altamente vascularizados e ao extrairmos um dente realizamos um procedimento cirúrgico que gera uma ferida aberta.

Já entre os fatores extrínsecos, podemos citar os relacionados ao uso de medicações, como os antiagregantes que interferem na coagulação e os relacionados às doenças que predisõem a ocorrência de hemorragia (ex: hemofilia). Além disso, é muito comum os pacientes explorarem a ferida com a língua não respeitando as orientações de repouso pós-operatório.

Atenção! Não esqueça que o sangramento nas primeiras **12 a 24 horas** após a extração dentária é considerado normal.

A prevenção da hemorragia é obtida através de uma avaliação inicial detalhada a respeito de histórico familiar de sangramento, uso de medicamentos, presença de patologias sistêmicas. No caso de suspeita, o cirurgião dentista deve solicitar exames laboratoriais para investigação.



O **sangramento pode ser primário ou secundário**. O primeiro refere-se ao sangramento que ocorre nas **primeiras horas após o procedimento**. Já o secundário ocorre algumas horas após a cirurgia, no geral **12 horas após a exodontia**, podendo estar associado ao não cumprimento por parte dos pacientes das recomendações pós-operatórias.

De acordo com Hupp et al., para controlar o sangramento após a cirurgia deve ser colocada uma pequena gaze umedecida (para não deslocar o coágulo quando removida) diretamente sobre a ferida. O autor cita que o uso de curativos grandes, capazes de cobrir a superfície oclusal dos dentes adjacentes ao sítio da extração, não aplica pressão no alvéolo capazes de conter o sangramento.

Na ocorrência da hemorragia o dentista pode orientar o paciente a **morder uma gaze firmemente sobre o local da exodontia pelo período de 30 minutos**, não devendo conversar por 2 a 3 horas.

De acordo com Hupp et al., a conduta indicada para os casos de sangramento secundário é a de inserir uma esponja de gelatina absorvível com protrombina tópica, que deverá ser mantida na posição através de sutura em formato de oito, acrescida de pressão com gaze umedecida.



(FUNDAÇÃO CASA/CIRURGIÃO-DENTISTA/2011) Uma vez terminada a exodontia, a manobra inicial para controlar o sangramento pós-operatório deve ser:

- a) fazer a ligadura dos vasos sangrantes com fio de sutura não absorvível.
- b) limpar o alvéolo com gaze seca e colocar substâncias vasoconstritoras como a adrenalina.
- c) colocar um pequeno rolo de gaze umedecida diretamente sobre o alvéolo vazio.
- d) curetar vigorosamente o alvéolo e colocar um rolo de gaze exercendo forte pressão sobre o alvéolo curetado.
- e) fazer a sucção do conteúdo do alvéolo com o objetivo de remover possíveis restos de osso ou material dentário fraturado.

Comentários:

Nem sempre será possível realizar a ligadura dos vasos, em algumas situações sua visualização é dificultada pelo tamanho diminuto. A gaze acondicionada no local para efeito de hemostasia deve estar umedecida. Não devem ser feitas curetagem vigorosa ou sucção na região. **A alternativa correta é a letra C**



7.6 - Trismo:

O músculo com maior probabilidade de estar envolvido é o músculo pterigóideo medial, que pode ser penetrado com a agulha durante o bloqueio do nervo alveolar inferior.



8- CUIDADOS PÓS-OPERATÓRIOS

Após o procedimento cirúrgico, o dentista deve fornecer as instruções pós-operatórias ao paciente (ou ao seu acompanhante) verbalmente e por escrito com linguagem coloquial.

Vejamos agora alguns assuntos cobrados pelas bancas sobre os cuidados no pós-operatório:

8.1 Controle da hemorragia:

O cirurgião dentista deve comunicar o paciente, previamente ao procedimento, que a ocorrência de sangramento é normal nas primeiras **12 a 24 horas após a cirurgia**. Após a exodontia, como forma de hemostasia, o paciente deve ser instruído a morder a gaze firmemente pelo período mínimo de 30 minutos. Além disso, o paciente deve ser alertado sobre não mastigar a gaze durante e evitar falar nas próximas 2 a 3 horas.

Em caso de persistência de sangramento o paciente pode recolocar uma gaze umedecida sobre o local e morder por 1 hora, ou ainda, morder um sachê de chá já que o tanino contido em sua composição tem ação vasoconstritora local.

Outras recomendações pós-operatórias que auxiliam na hemostasia do local operado são não fumar (na impossibilidade tragar de forma suave), não utilizar canudos, não cuspir e não praticar exercícios físicos.

8.2 Controle da dor e desconforto

Todos os pacientes esperam um certo nível dor após um procedimento cirúrgico. Então, é importante para o dentista discutir esse assunto com cada paciente de forma cuidadosa antes de dispensá-lo do consultório. O cirurgião deve ajudar o paciente a ter uma real expectativa do tipo de dor que pode ocorrer, e deve prestar atenção às preocupações do paciente de como a dor provavelmente ocorrerá.

A dor que um paciente pode experimentar após um procedimento cirúrgico, como uma extração dentária, é muito variável e depende de como ele esteja psicologicamente preparado antes da cirurgia.

Todos os pacientes devem ser alertados sobre os analgésicos receitados antes de serem dispensados. Mesmo quando o cirurgião acredita que a prescrição de analgésico não é necessária, deve ser dito ao paciente para tomar **ibuprofeno** ou **acetaminofeno** no pós-operatório a fim de prevenir um desconforto inicial quando o efeito do anestésico desaparecer. Nos pacientes nos quais espera-se grande intensidade de dor, deve-se prescrever analgésico para controlá-la. O cirurgião também deve tomar cuidado ao esclarecer que o objetivo do medicamento analgésico é controlar a dor, e não eliminar toda a sensibilidade.

Ainda no que tange ao cirurgião, este deve entender **as três características da dor** que ocorrem depois da extração do dente.



Primeiramente, a dor quase nunca é intensa e **pode ser controlada por meio de analgésicos suaves**. **Em segundo lugar**, a experiência de pico de dor ocorre cerca de **12 horas após a extração** e diminui rapidamente depois deste período. **Terceiro**, a dor importante em virtude da extração **raramente persiste mais do que dois dias após a cirurgia**. Tendo conhecimento desses fatores, os pacientes podem ser mais bem orientados visando a um efetivo uso dos analgésicos.

A primeira dose de medicamentos analgésicos deve ser tomada antes que o efeito do anestésico acabe. Quando este cuidado é tomado, é menos provável que o paciente experimente dor intensa e /ou aguda após terminar o efeito da anestesia local. Prevenindo-se o aparecimento repentino da dor cirúrgica, seu subsequente controle é mais fácil de ser obtido com o uso de analgésicos suaves. A dor pós-operatória é mais difícil de controlar se a administração do medicamento analgésico for tardia. Caso o paciente espere para tomar a primeira dose de analgésicos depois que o efeito da anestesia local desapareceu, pode levar até 90 minutos para que o analgésico se torne eficaz.

O **ibuprofeno** demonstra ser um medicamento eficaz no controle da dor e do desconforto da extração dentária. Essa droga, primeiramente, age de forma periférica, interferindo na síntese de prostaglandina. Ele tem a desvantagem de causar o decréscimo na agregação plaquetária e tempo de sangramento, mas isso não parece ter um efeito clínico importante no sangramento no pós-operatório. O **acetaminofeno** não interfere na função plaquetária e pode ser bem utilizado em situações nas quais o paciente possua deficiência plaquetária e seja propenso a sangrar.

Se o cirurgião prescrever a associação de acetaminofeno e narcótico, esta combinação deve conter entre 500 e 650 mg de acetaminofeno por dose.

A tabela a seguir exemplifica as principais medicações utilizadas em casos de dor leve, moderada e intensa:

TABELA 10-1	
Analgésicos para a Dor Pós-extração	
Narcótico Oral	Dose Usual
SITUAÇÕES DE DORES LEVES	
Ibuprofeno	400-800 mg a cada 4 horas
Acetaminofeno	400-800 mg a cada 4 horas
SITUAÇÕES DE DORES MODERADAS	
Codeína	15-60 mg
Hidrocodona	5- 10 mg
SITUAÇÕES DE DORES INTENSAS	
Oxicodona	2,5-10 mg

Figura- Analgésicos para dor pós-extração. Fonte: Hupp et al., 2015.



8.3 Dieta

A dieta nas primeiras **12 a 24 horas pós-operatórias** deve ser **hipercalórica**, de consistência **líquida, pastosa e fria**. Alimentos frios e gelados ajudam a manter a área confortável. Sorvetes e *milkshakes*, ao contrário dos alimentos sólidos, tendem a não causar trauma local e não propiciam episódios de sangramento.

Se o paciente sofreu múltiplas extrações em todas as áreas da boca, uma **dieta pastosa** é recomendada por diversos dias após o procedimento cirúrgico. Ele deve ser aconselhado a retornar à dieta normal assim que for possível. No entanto, o planejamento de múltiplas extrações em pacientes diabéticos deve ter o cuidado de realizar as diversas extrações em mais de uma etapa (ex: um lado da boca de cada vez), a fim de não interferir na dieta do paciente.

8.4 Higiene oral

A manutenção da higiene oral é fundamental para uma boa cicatrização, por isso os pacientes devem escovar os dentes distantes do local da cirurgia, evitando escovar os dentes adjacentes à ferida cirúrgica. Além disso, apenas no dia seguinte à cirurgia pode-se realizar bochechos com água morna, ou ainda com peróxido de hidrogênio diluído de 3 a 4 vezes ao dia para aceleração da cicatrização por até uma semana.



(VUNESP/EsFcEx/CBMF/2022) Uma vez o procedimento cirúrgico completo, instruções sobre como manejar sequelas comuns do pós-operatório, que podem ocorrer no dia da cirurgia e normalmente duram alguns dias, devem ser dadas ao paciente e a qualquer um que o esteja acompanhando. Em relação às orientações pós-operatórias imediatas para um paciente saudável, assinale a alternativa correta.

- a) Os pacientes que não gostam profundamente do gosto de sangue na boca devem ser encorajados a fazer bochechos com água quente e sal.
- b) A manobra inicial para controlar o sangramento pós-operatório é a colocação de um pequeno pedaço de gaze seca diretamente sobre o alvéolo.
- c) Os pacientes diabéticos devem ser orientados a retomar sua ingestão calórica, mas o esquema de insulina deve ser reiniciado após 7 dias do procedimento cirúrgico.
- d) A dieta de alta caloria, líquida ou pastosa, deve ser indicada nas primeiras 12 a 24 horas.
- e) Os pacientes devem escovar os dentes adjacentes à área de extração e higienizar o interior do alvéolo com um cotonete embebido em solução de clorexidina.

Comentários:

Bochechos devem ser evitados no pós-operatório, além disso, recomenda-se evitar líquidos e alimentos quentes pelo risco de exacerbar o sangramento.



A manobra inicial para controlar o sangramento pós-operatório é a colocação de um pequeno pedaço de gaze diretamente sobre o alvéolo. Grandes rolos de gaze que cobrem toda a superfície oclusal dos dentes adjacentes ao local da extração não fazem pressão suficiente sobre o alvéolo sangrante e são, portanto, ineficazes (Fig. 10- 1). A gaze deve estar úmida para que o sangue que está extravasando não coagule nela e o coágulo seja deslocado no momento de remoção da gaze. O paciente deve ser instruído a morder firmemente a gaze por pelo menos 30 minutos e não mastigá-la, deve segurar a gaze no lugar sem abrir ou fechar a boca e falar o mínimo possível durante duas a três horas.

O interior do alvéolo não deve ser higienizado com um cotonete sob o risco de deslocamento do coágulo.

(Instituto UniFil/Prefeitura de Santo Antônio do Sudoeste - PR - Auxiliar de Saúde Bucal/2020)

Após procedimentos cirúrgicos odontológicos como, por exemplo, exodontia de dente incluso, alguns dentistas costumam passar bochechos de digluconato de clorexidina, para que o paciente tenha um melhor pós-operatório. Qual a concentração indicada para realização de bochechos com digluconato de clorexidina?

- a) 2%.
- b) 1%.
- c) 0,12%.
- d) 0,05%.

Comentários:

De acordo com Andrade (2014), a antisepsia intrabucal pode ser realizada com digluconato de clorexidina a 0,12% e a antisepsia extrabucal com 2%. No pós-operatório o paciente pode realizar bochecho com digluconato de clorexidina 0,12%, duas vezes ao dia (manhã e noite), até a remoção da sutura.

De acordo com Hupp et al., o enxágue com clorexidina, duas vezes ao dia, reduz a contagem bacteriana no local cirúrgico. Isso minimiza a inflamação e melhora a cicatrização dos tecidos moles. **A letra C está correta.**

(IBFC/SEAP-PR - Agente Profissional - Odontólogo/2021) Paciente de 18 anos, gênero feminino, procurou um serviço de Odontologia relatando incômodo na região da bochecha do lado direito. Após avaliação clínica, o cirurgião-dentista concluiu que o dente 18 era a causa do incômodo da paciente, já que se tratava de um dente irrompido, vestibularizado e sem antagonista, sendo indicada a sua remoção cirúrgica. Após avaliação clínica e radiográfica minuciosa, concluiu-se que o dente e seus tecidos perirradiculares estavam sem alterações. A anamnese revelou uma paciente saudável e sem alergias conhecidas. Considerando que a exodontia ocorreu por via alveolar e sem intercorrências, assinale a alternativa que apresenta a prescrição medicamentosa mais apropriada para o pós-operatório.

- a) Cetoprofeno 200 mg, 24/24 hs, durante 5 dias
- b) Amoxicilina 500 mg, 8/8hs, durante 5 dias
- c) Dipirona 500 mg, 4/4 hs, durante as primeiras 24 horas
- d) Piroxicam 20 mg, 24/24 hs, durante 5 dias
- e) Paracetamol 750mg, 2/2 horas, durante 72 horas

Comentários:



De acordo com Andrade (2014), como protocolo de analgesia preventiva deve ser administrada dipirona 500 mg a 1g (20-40 gotas) ao término da cirurgia, ainda no ambiente do consultório. O regime deve ser de doses de manutenção, com intervalos de 4h, por um período de 24 h pós-operatórias. O paracetamol 750mg (a cada 6 h) ou o ibuprofeno 200mg (a cada 6h) são opção de analgésicos em caso de intolerância à dipirona. **A letra C está correta.**



8.5- Recomendações série ABENO para o pós-operatório:

Do momento da cirurgia até 24h após (1º dia)

- 1.1 Não fazer bochechos/lavar a boca.
- 1.2 Manter repouso, com a cabeça apoiada em dois/três travesseiros.
- 1.3 Aplicar bolsa de gelo envolta em compressa úmida na face, sobre o(s) lado(s) operado(s), por 30min a cada 2h ou de forma contínua, conforme orientação.
- 1.4 A alimentação deverá ser líquida/pastosa, fria/gelada (p. ex., sucos de frutas, gelatinas, sorvetes, frutas esmagadas ou centrifugadas, caldos salgados frios).
- 1.5 Não ingerir leite ou seus derivados (exceto sorvete).
- 1.6 Seguir corretamente a medicação prescrita. Não substituir nenhum medicamento nem sua dosagem sem consultar previamente o cirurgião-dentista.
- 1.7 Não exercer atividades que exijam raciocínio e concentração (estudantil/profissional) ou atividades motoras (p. ex., dirigir veículo ou similar). Solicitar acompanhamento familiar para deslocamento após a intervenção cirúrgica.
- 1.8 Não fumar ou ingerir bebidas alcoólicas.
- 1.9 Não se expor ao sol ou a calor excessivo por _____ dias pós-operatórios.
- 1.10 Não praticar esportes ou exercícios físicos por _____ dias pós-operatórios.



1.11 Em caso de dor intensa, sangramento excessivo, febre (acima de 38oC), calafrios ou vômito, ligar para os telefones _____

De 24 a 48h após a cirurgia (2º dia)

2.1 Iniciar higienização da boca com _____, _____ vezes ao dia.

2.2 Não completada a medicação receitada, prosseguir com as doses.

2.3 Pode ser iniciada a alimentação com derivados do leite.

2.4 Seguir a alimentação líquida ou pastosa, levemente aquecida.

2.5 Não fumar ou ingerir bebidas alcoólicas

A partir de 48h após a cirurgia (3º dia em diante)

3.1 Escovar os dentes conforme orientação do profissional.

3.2 Passar a ingerir alimentos progressivamente aquecidos e espessados, conforme tolerância.

3.3 Retornar para controle na hora marcada, acompanhado por familiar.

3.4 Não marcar viagem aérea sem informar ao profissional. A liberação dependerá do porte da cirurgia e da evolução pós-operatória.

De acordo com os autores a colocação de gelo nas primeiras 24 horas é decisiva para auxiliar no controle do processo inflamatório, cuja duração pode depender da manipulação cirúrgica. Um pequeno sangramento é normal nas primeiras 24 horas.



9 - REFERÊNCIAS BIBLIOGRÁFICAS

Cirurgia oral e Maxilofacial. Hupp et al.; 5ª edição, 2009.

Cirurgia oral e Maxilofacial. Hupp et al.; 5ª edição, 2015.

Cirurgia Bucomaxilofacial: diagnóstico e tratamento. Roberto Prado e Martha Salim. 2004.

Princípios de Cirurgia de Peterson Bucomaxilofacial. Miloro et al., 2008.

Terapêutica Medicamentosa em Odontologia. Andrade, E.D.; 3ª ed., 2014.

Manejo odontológico do paciente clinicamente comprometido. Little et al., 2009.

Patologia oral e maxilofacial. Neville et al., 4ª ed, 2016.

Trabalho de conclusão de curso silicões utilizados em próteses bucomaxilofaciais extraorais: uma revisão de literatura. Elis Ângela Batistella.

Terapias atuais em cirurgia bucomaxilofacial V Shahrokh C. Bagheri, R. Brian Bell, Husain Ali Khan; [Tradução de Bianca Tarrise da Fontoura ... et ai.). - Rio de Janeiro: Elsevier, 2013.

Técnica Anestésica, Exodontia e Cirurgia Dentoalveolar. Edela Puricelli. Artes Médicas. Série ABENO, 2014.

Princípios de sutura em odontologia. Lee H Silverstein, ed Santos, 2003.



ESSA LEI TODO MUNDO CONHECE: PIRATARIA É CRIME.

Mas é sempre bom revisar o porquê e como você pode ser prejudicado com essa prática.



1 Professor investe seu tempo para elaborar os cursos e o site os coloca à venda.



2 Pirata divulga ilicitamente (grupos de rateio), utilizando-se do anonimato, nomes falsos ou laranjas (geralmente o pirata se anuncia como formador de "grupos solidários" de rateio que não visam lucro).



3 Pirata cria alunos fake praticando falsidade ideológica, comprando cursos do site em nome de pessoas aleatórias (usando nome, CPF, endereço e telefone de terceiros sem autorização).



4 Pirata compra, muitas vezes, clonando cartões de crédito (por vezes o sistema anti-fraude não consegue identificar o golpe a tempo).



5 Pirata fere os Termos de Uso, adultera as aulas e retira a identificação dos arquivos PDF (justamente porque a atividade é ilegal e ele não quer que seus fakes sejam identificados).



6 Pirata revende as aulas protegidas por direitos autorais, praticando concorrência desleal e em flagrante desrespeito à Lei de Direitos Autorais (Lei 9.610/98).



7 Concurseiro(a) desinformado participa de rateio, achando que nada disso está acontecendo e esperando se tornar servidor público para exigir o cumprimento das leis.



8 O professor que elaborou o curso não ganha nada, o site não recebe nada, e a pessoa que praticou todos os ilícitos anteriores (pirata) fica com o lucro.



Deixando de lado esse mar de sujeira, aproveitamos para agradecer a todos que adquirem os cursos honestamente e permitem que o site continue existindo.