

**Aula 00 - Prof. Débora  
Lima**

*SES-AM (Fisioterapeuta) Conhecimentos  
Específicos*

Autor:  
**Débora Lima, Frederico Barreto  
Kochem**

05 de Março de 2023

## Sumário

Introdução a Anatomia e Fisiologia Humana .....	8
1 - Considerações Iniciais .....	8
1.1 – Anatomia e Fisiologia Humana .....	8
1.1.1 – Conceitos e Terminologias .....	8
1.1.2 – Partes Constituintes do Corpo Humano .....	9
1.1.3 – Posição Anatômica.....	10
1.1.4 – Planos de Delimitação do Corpo Humano.....	11
1.1.5 – Termos de Posicionamento do Corpo Humano.....	12
1.1.6 – Outros Termos de Posicionamentos Anatômicos .....	13
Sistema Esquelético .....	16
2 – Introdução ao Sistema Ósseo.....	16
2.1 – Ossos e suas Classificações.....	17
2.1.1 – Ossos Longos.....	18
2.1.2 – Ossos Irregulares .....	19
2.1.3 – Ossos Planos (ou laminares).....	20
2.1.4 – Ossos Curtos.....	21
2.1.5 – Ossos Pneumáticos.....	21
2.1.6 – Ossos Sesamóides .....	22
2.2 – Arquitetura Óssea .....	22
2.3 – Ossos do Esqueleto Axial.....	23
2.3.1 – Ossos do Crânio e Face .....	23
2.3.2 – Ossos da Coluna Vertebral.....	26



2.3.3 – Curvaturas da Coluna Vertebral .....	27
2.3.4 – Ossos do Tórax .....	28
2.4 – Ossos do Esqueleto Apendicular .....	30
Sistema Articular .....	33
3 – Introdução ao Sistema Articular .....	33
3.1 – Classificação das Articulações.....	33
3.1.1 – Articulações Fibrosas (Sinartroses).....	33
3.1.2 – Articulações Cartilaginosas (Anfiartroses).....	34
3.1.3 – Articulações Sinoviais (Diatroses) .....	35
Sistema Muscular .....	39
4 – Introdução ao Sistema Muscular .....	39
4.1 – Músculos .....	39
4.1.1 – Músculo Liso .....	40
4.1.2 – Músculo Estriado Esquelético .....	40
4.1.3 – Músculo Estriado Cardíaco.....	41
4.2 – Características do Musculo Estriado Esquelético.....	42
4.3 – Classificação Muscular.....	42
4.3.1 – Classificação quanto à disposição das Fibras Musculares .....	43
4.3.2 – Classificação quanto à função Muscular.....	44
4.3.3 – A inervação muscular .....	44
4.4 – Principais Músculos do Sistema Muscular .....	45
4.4.1– Relação dos Principais Músculos de Cabeça e Pescoço .....	45
4.4.2– Relação dos Principais Músculos do Tronco .....	47
4.4.3– Relação dos Principais Músculos dos Membros Superiores .....	49



4.4.4 – Relação dos Principais Músculos dos Membros Inferiores .....	53
Sistema Cardiovascular .....	57
5 – Introdução ao Sistema Cardiovascular .....	57
5.1 – O coração .....	57
5.2 – Os Vasos Sanguíneos .....	59
5.2.1 – Artérias .....	60
5.2.2 – Veias .....	60
5.2.3 – Capilares .....	60
5.2 – A circulação Sanguínea.....	60
Sistema Respiratório .....	62
6 – Introdução ao Sistema Respiratório .....	62
6.1 – Trato Respiratório Superior .....	63
6.2 - Trato Respiratório Inferior .....	64
Sistema Nervoso .....	68
7 – Introdução ao Sistema Nervoso.....	68
7.1 – Divisão do Sistema Nervoso .....	68
7.2 – Principais componentes do Sistema Nervoso .....	69
7.2.1 – Neurônios.....	70
7.2.2 – Impulso Nervoso .....	71
7.2.3 – Células Gliais .....	72
7.2.4 – Substância Branca X Substância Cinzenta .....	73
7.2.5 – O nervo .....	73
7.3 Medula Espinal .....	74
7.3.1 – Nervos Espinhais .....	76



7.3.2 – Meninges .....	77
7.4 Telencéfalo.....	78
7.4.1 – Lobos Cerebrais .....	78
7.5 - Tronco Encefálico.....	79
7.6 Cerebelo.....	80
7.7 Pares Cranianos.....	80
Questões Comentadas .....	82



# APRESENTAÇÃO DO CURSO

Olá querido aluno (a) do Estratégia Concursos, tudo bom? É com grande satisfação que iniciamos o nosso **Curso Regular de Fisioterapia - 2023**.

Trata-se de um material preparado com muita dedicação e afinco. Fizemos uma varredura dos editais de que foram lançados nos últimos anos e preparamos nossos livros digitais com os assuntos mais cobrados pelas bancas.

Passaremos por todos os assuntos voltados para a fisioterapia. Seja qual for seu grau de estudos (desde o concurseiro que está iniciando nos estudos até aquele que já está nessa carreira a mais tempo) você vai conseguir estudar pelo nosso material :)

Os conceitos aqui expostos serão tratados da forma mais didática possível, com explicações das questões e mapas mentais dos temas mais relevantes para você mandar bem nos estudos.

Para que você possa se organizar e se dedicar melhor aos estudos, mais abaixo temos o cronograma de aulas. Vale a pena segui-lo!

Posso te dar uma dica? Resolver **questões anteriores** é de grande valia para nos situarmos diante das possibilidades de cobrança da banca durante a prova. Não deixe de busca-las e resolve-las no final do nosso livro!

Para finalizar essa nossa conversa inicial, destaco que um dos instrumentos mais relevantes para o estudo em .PDF é o **contato direto e pessoal com o professor**, além do **fórum de dúvidas**. Não podemos (e nem devemos) ir para uma prova com dúvidas! Pode acontecer (e é natural que aconteça, inclusive) de que, ao ler o material proposto, surjam dúvidas e curiosidades! Se isso acontecer, **não hesite** e me escreva. Responderei sempre que for possível.

Além disso, teremos videoaulas! Essas aulas destinam-se a complementar a sua preparação. Mas é importante salientar que **AS VIDEOAULAS NÃO ATENDEM A TODOS OS PONTOS QUE VAMOS ANALISAR NOS PDFs**. Ou seja, em alguns momentos haverá materiais com **vários vídeos disponíveis**, em outros, apenas poderemos ter um vídeo único ou até mesmo materiais que não tenham nenhum vídeo. Lembre-se sempre que nosso foco é sempre a metodologia de estudo ativa!

Esta é a nossa proposta para que você tenha o melhor material possível em mãos!

Vamos lá?



## APRESENTAÇÃO PESSOAL

Eu ainda não me apresentei, né? Bom, meu nome é Débora Lima, sou fisioterapeuta com experiência em fisioterapia neurofuncional, mestre em ciências da reabilitação e atualmente doutoranda na mesma área. Ministro aulas presenciais e online em algumas disciplinas na área da saúde, mas principalmente na fisioterapia, que é minha área de formação. Vai ser um prazer imenso estudar junto com vocês.

Aqui embaixo nessa caixinha eu vou deixar meu contato para que você tire quaisquer dúvidas ou até mesmo queira me dar um feedback das aulas. Esse contato é muito importante :)

**E-mail:** [deboralima.lc@gmail.com](mailto:deboralima.lc@gmail.com)

**Instagram:** <https://www.instagram.com/neurostudent>

**Youtube:** <https://www.youtube.com/neurostudent>



## RAIO X ESTRATÉGICO

ASSUNTOS	INCIDÊNCIA (%)
Anatomia e Fisiologia Humana	100%
Código de Ética e Deontologia da fisioterapia	93%
Sistema Único de Saúde (SUS) e Políticas Públicas de Saúde	93%
Biomecânica Básica	93%
Fisioterapia Neurofuncional	93%
Semiologia e Avaliação fisioterapêutica	86%
Fisioterapia Cardiorrespiratória e UTI	86%
Fisioterapia Traumatologia Ortopédica	86%
Fisioterapia na Saúde da Criança, do adolescente e do neonato	60%
Recursos Eletrotermofototerapêuticos	40%
Próteses, órteses e dispositivos auxiliares de locomoção	40%
Fisioterapia na Saúde do Trabalhador e Hidroterapia	33%
Fisioterapia na Saúde do Atleta	30%
Fisioterapia na Saúde do Idoso / Gerontologia	20%
Fisioterapia na Saúde da Mulher	13%
Biomecânica da Marcha	13%

Ai em cima estamos vendo o nosso RX estratégico! O que é isso? É a porcentagem média dos assuntos que caem nos concursos, e assim, podemos ver quais os temas mais pertinentes que devemos estudar!



Podemos perceber que temos no topo as seguintes matérias: anatomia e fisiologia humana, código de ética da fisioterapia, biomecânica básica e a fisioterapia Neurofuncional. Esses são os tópicos mais importantes que devemos nos atentar, portanto usaremos essa análise a nosso favor. Será nosso guia de estudos! Mas lembre-se, todo o conteúdo do curso é de extrema importância para conseguirmos a tão sonhada aprovação!

Agora vamos analisar nosso cronograma de aulas? Olha só:

## CRONOGRAMA DE AULAS

<b>AULAS</b>	<b>TÓPICOS ABORDADOS</b>
<b>Aula 00</b>	Anatomia e Fisiologia Humana
<b>Aula 01</b>	Código de Ética e Deontologia da fisioterapia
<b>Aula 02</b>	Sistema Único de Saúde (SUS) e Políticas Públicas de Saúde
<b>Aula 03</b>	Biomecânica Básica
<b>Aula 04</b>	Fisioterapia Neurofuncional
<b>Aula 05</b>	Biomecânica da Marcha Humana
<b>Aula 06</b>	Próteses, órteses e dispositivos auxiliares de locomoção
<b>Aula 07</b>	Fisioterapia na Saúde da Criança, do adolescente e do neonato
<b>Aula 08</b>	Fisioterapia na Saúde do Idoso / Gerontologia
<b>Aula 09</b>	Fisioterapia Traumatológica Ortopédica e Desportiva
<b>Aula 10</b>	Fisioterapia Uroginecológica / Fisioterapia Dermatofuncional
<b>Aula 11</b>	Fisioterapia na Saúde do Trabalhador e Hidroterapia
<b>Aula 12</b>	Recursos Eletrotermofototerapêuticos
<b>Aula 13</b>	Fisioterapia Cardiorrespiratória e UTI

Querido aluno (a), pode ser que eventualmente aconteça alguns ajustes, especialmente por questões didáticas. Caso isso ocorra, previamente iremos informa-los. Vamos começar?





# INTRODUÇÃO A ANATOMIA E FISILOGIA HUMANA

## 1 - Considerações Iniciais

Quando falamos de anatomia, devemos entender que ela é a ciência que estuda o desenvolvimento dos seres, além da sua constituição.

Nesse livro iremos focar nos achados anatômicos fundamentais para que possamos entender com facilidade os sistemas orgânicos e seus órgãos. Para que isso seja entendido com facilidade, iremos abordar inicialmente alguns conceitos como: planos de delimitação e secção do corpo humano; posições e direções e planos e eixos do corpo humano.

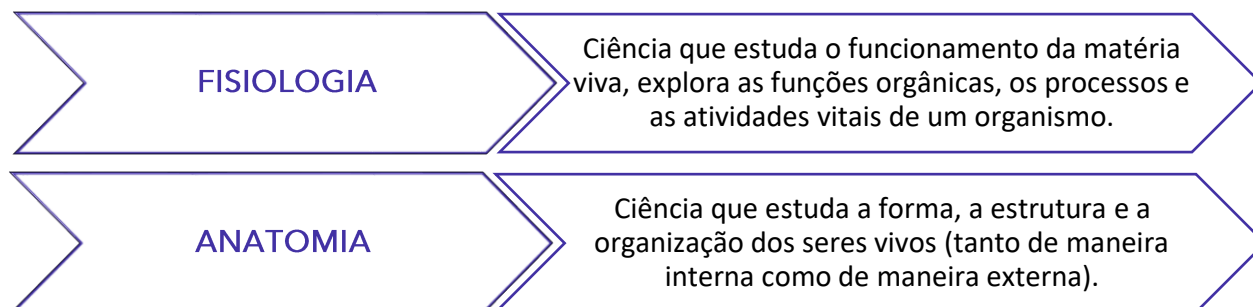
Boa aula e não se esqueça, caso tenha alguma dúvida me procure nas redes sociais ou entre em contato comigo através do fórum.

## 1.1 – Anatomia e Fisiologia Humana

### 1.1.1 – Conceitos e Terminologias

Anatomia (*anatome* = cortar em partes, cortar separadamente) se refere ao estudo das estruturas e das relações entre elas. Já quando falamos de fisiologia (*physis + lógos + ia*) estamos falando de funções das partes do corpo, ou seja, como elas trabalham. Quando estudamos sobre esses assuntos, é importante saber que a função nunca pode ser separada da estrutura por completo, por isso que anatomia e a fisiologia são sempre estudadas juntas.

Mas então, como podemos definir os termos anatomia e fisiologia?



Vamos entender agora quais são as partes que constituem o corpo humano?



## 1.1.2 – Partes Constituintes do Corpo Humano

De acordo com a imagem abaixo (figura 1), podemos observar que o corpo humano pode ser dividido em três partes principais: **cabeça (I)**, **tronco (II)** e **membros (III)**.

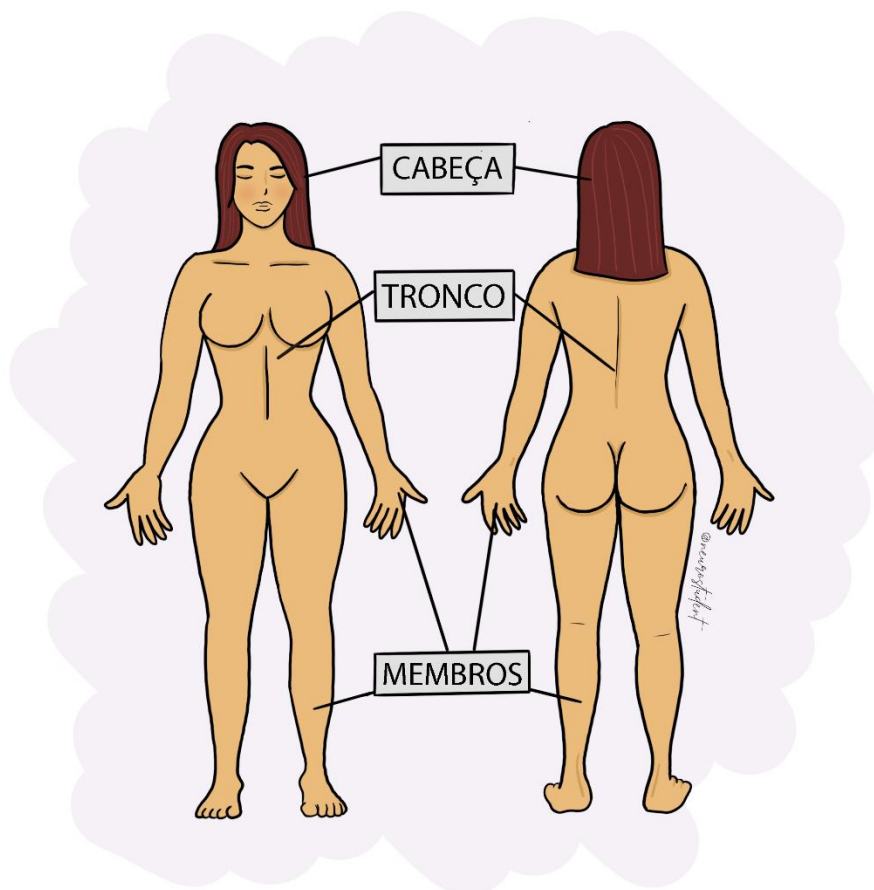


Figura 1 - Localização de cabeça, tronco e membros

Arquivo pessoal da professora

A cabeça, juntamente com o pescoço compõem a primeira parte da divisão.

Já o tronco, segunda parte dessa divisão, pode ser subdivido em **tórax** e **abdome**.

E finalmente, os membros são subdividos em **membros superiores** e **membros inferiores**. Compõem os membros superiores: **ombros**, **braços**, **antebraços**, **mãos** e **dedos** (em algumas literaturas os dedos das mãos são chamados de **quirodáctilos**). Já os membros inferiores são caracterizados pelas seguintes partes: **quadril**, **coxas**, **pernas**, **pés** e **dedos** (que em algumas literaturas são conhecidos como **pododáctilos**).

### 1.1.3 – Posição Anatômica

Quando estudamos anatomia, é muito comum ouvirmos o termo "**posição anatômica**".

Essa terminologia é muito importante, pois ela existe devido a uma **convenção internacional** de que as descrições do corpo humano assumam que o corpo esteja em uma **posição específica**.



A posição anatômica (figura 2) é a posição na qual o indivíduo está ereto, em pé (ortostatismo) com a face voltada para frente e em posição horizontal, de frente para o observador, com os membros superiores estendidos e paralelos ao tronco e com as palmas das mãos voltadas para frente. Já os membros inferiores devem estar com os calcanhares unidos e os dedos dos pés voltados para frente.

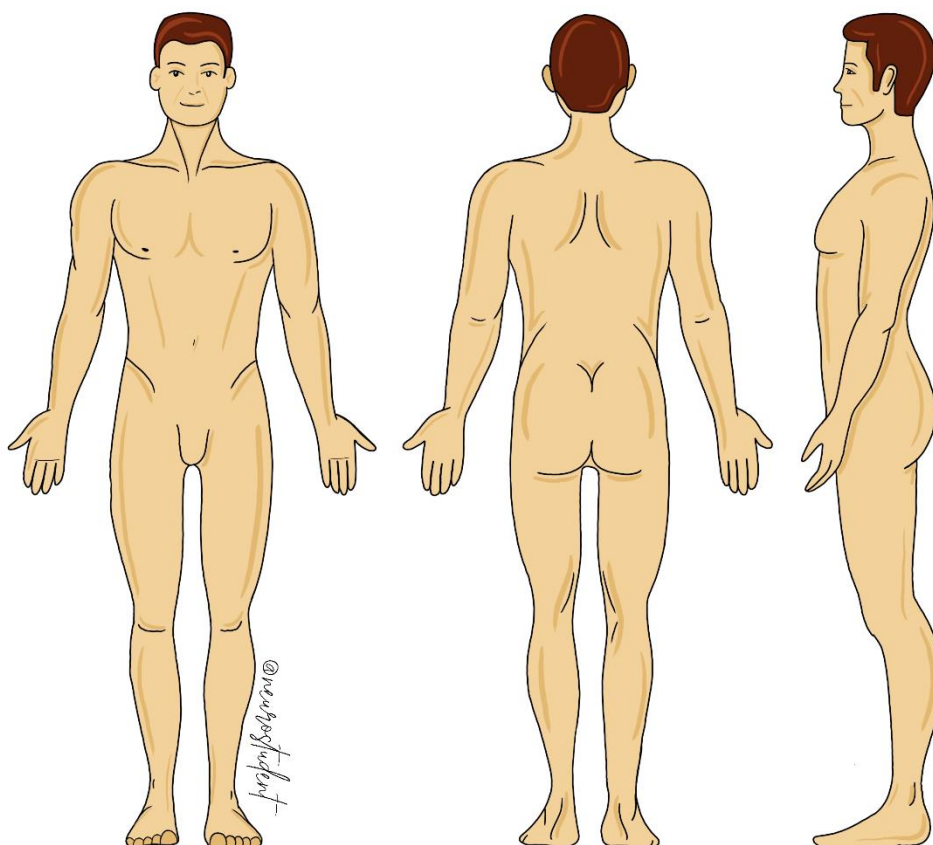


Figura 2 - Posição anatômica

Arquivo pessoal da professora



## 1.1.4 – Planos de Delimitação do Corpo Humano

Os planos de delimitação, como o próprio nome já diz **delimitam** o corpo humano por planos tangentes à sua superfície.

Vamos estudar esses planos agora? Depois dos conceitos, temos a figura 3 que vai poder nos ajudar!

- **Plano ventral ou anterior** - plano vertical tangente ao ventre.
- **Plano dorsal ou posterior** - plano vertical tangente ao dorso
- **Plano lateral esquerdo** - plano vertical tangente ao lado do corpo
- **Plano lateral direito** - plano vertical tangente ao lado do corpo
- **Plano cranial ou superior** - plano horizontal tangente à cabeça
- **Plano podal ou inferior** - plano horizontal tangente à planta dos pés

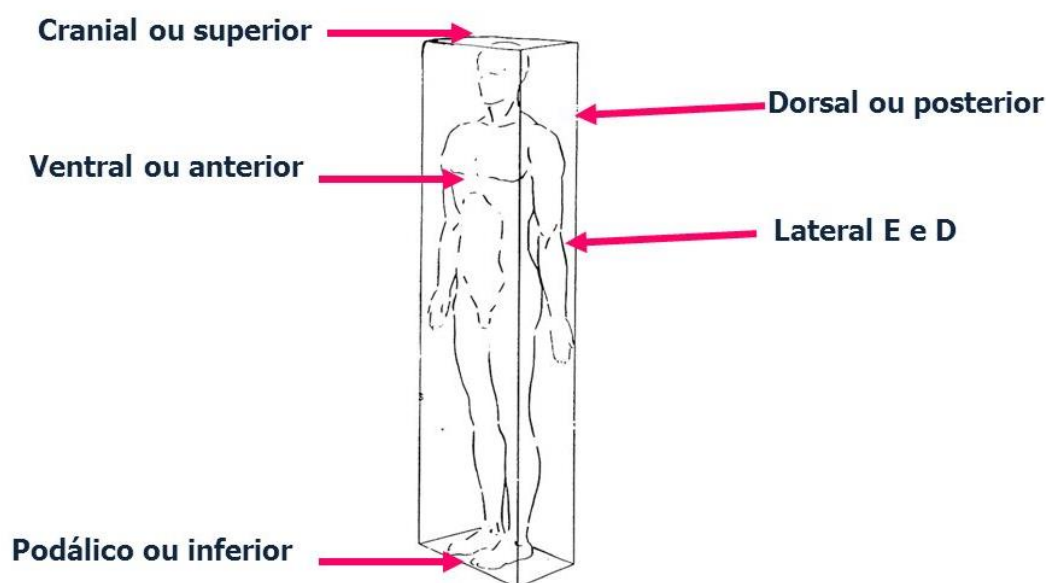


Figura 3 - Planos de Delimitação

<https://files.passeidireto.com/fd4cbbd2-6661-4a15-9coa-f9ba891c3005/fd4cbbd2-6661-4a15-9coa-f9ba891c3005.jpeg>

Atenção querido aluno, **não confunda planos de delimitação** do corpo humano com **planos de movimento** do corpo humano (esse último iremos abordar na aula de biomecânica básica, juntamente com eixos de movimento. Fique tranquilo!



## 1.1.5 – Termos de Posicionamento do Corpo Humano

Os termos de posicionamento do corpo humano são considerados termos **comparativos** e podem indicar que uma estrutura é, por exemplo, mais distal que outra. Nenhum órgão ou estrutura é simplesmente distal ou proximal sem existir uma referência.

Termos de posição (lembre-se sempre que eles têm como base a posição anatômica):

- **Ventral ou Anterior** - estrutura que se situa mais próxima ao plano ventral em relação a uma outra.
- **Dorsal ou Posterior** - estrutura que se situa mais próxima ao plano dorsal em relação a uma outra.
- **Medial** - a estrutura que se situa mais próxima ao plano mediano em relação a uma outra. Exemplo: dedo mínimo em relação ao polegar.
- **Lateral** - a estrutura que se situa mais próxima ao plano lateral (direito ou esquerdo) em relação a uma outra.
- **Cranial ou Superior** - estrutura que se situa mais próxima ao plano cranial em relação a uma outra (que lhe será inferior ou podal)
- **Podal, Caudal ou Inferior** - estrutura que se situa mais próxima ao plano podal em relação a uma outra

Na figura que está na próxima página ficará mais fácil de entender como esses termos de posicionamento funcionam, mas fique tranquilo, caso você não consiga compreender, assista uma de nossas vídeo aulas disponíveis sobre esse tema e tire suas dúvidas no nosso fórum.



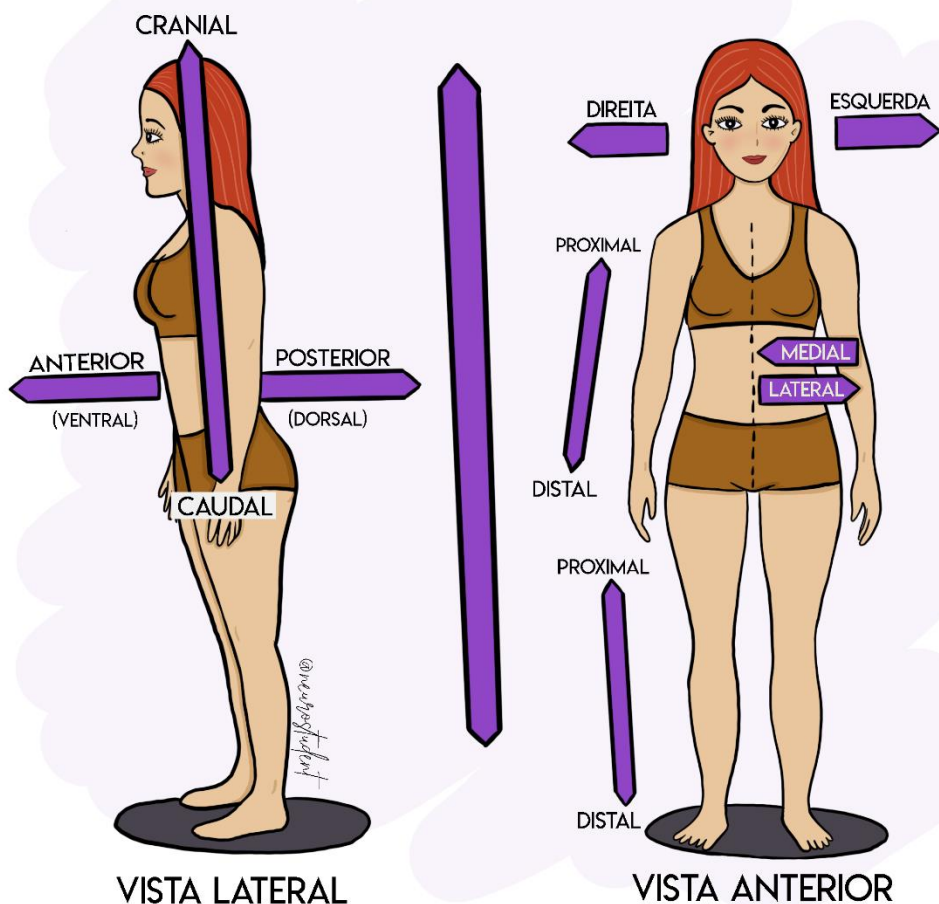


Figura 4 - Termos e posicionamentos do corpo humano

Arquivo pessoal da professora

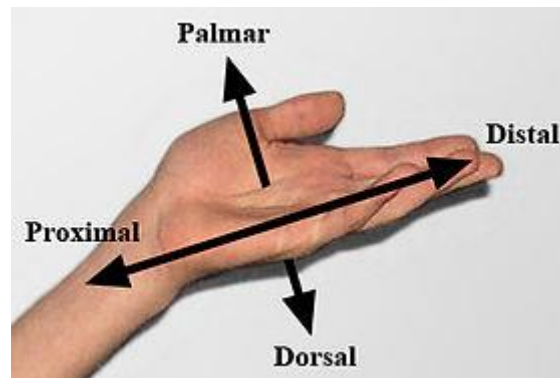
### 1.1.6 – Outros Termos de Posicionamentos Anatômicos

Nesse tópico vamos estudar alguns outros termos que podem nos auxiliar a estudar anatomia e a resolver algumas questões importantes. Vamos lá!

As primeiras denominações que vamos estudar são "**proximal**" e "**distal**". É comum utilizarmos esses termos para comparar a distância de pelo menos **duas** estruturas em relação (1) a raiz do membro, (2) ao coração e (3) ao encéfalo e medula espinal.



- **Proximal** é a estrutura que se encontra mais próxima da raiz dos membros (tronco), do coração ou do encéfalo e medula espinhal.
- **Distal** é a estrutura que se encontra mais distante da raiz dos membros, do coração ou do encéfalo e medula espinhal.
- **Palmar (ou volar)** - refere-se a face anterior da mão. Já a face posterior da mão é denominada de **dorsal**.




*Figura 5 - Termos e posicionamentos do corpo humano*  
[http://upload.wikimedia.org/wikipedia/commons/thumb/b/b2/Hand\\_Directional\\_Axes.JPG/280px-Hand\\_Directional\\_Axes.JPG](http://upload.wikimedia.org/wikipedia/commons/thumb/b/b2/Hand_Directional_Axes.JPG/280px-Hand_Directional_Axes.JPG)

- **Plantar** - refere-se a face inferior do pé (mais vulgarmente conhecida como "sola do pé"). Já a face superior é chamada de **dorsal** (que conhecemos como "peito do pé").

Quando estudamos os termos **aferente** e **eferente**, queremos dizer que estamos indicando a direção ou sentido. Utilizamos esses termos na anatomia para **vasos** e **nervos**.

- **Aferente** - Significa que os impulsos nervosos (no caso dos nervos) ou o sangue (no caso dos vasos) são conduzidos da periferia para o centro.
- **Eferente** - É o oposto de aferente, ou seja, significa que os impulsos nervosos ou o sangue são conduzidos do centro para a periferia.

ESCLARECENDO!



Vamos tentar entender esses termos na prática?

No primeiro exemplo, vamos entender como esses termos são empregados no sistema cardiovascular:

No nosso sistema circulatório, temos as veias cavas superior e inferior. Elas são **aferentes** por drenarem todo o sangue da **periferia** para o **coração** (que é o centro deste sistema). Já a artéria aorta é **eferente**, pois impulsiona o sangue do coração para a **periferia**.

Agora vamos ao segundo exemplo. No sistema nervoso funciona assim:

A **raiz dorsal** (que é responsável por receber informações sensitivas da periferia do corpo, como por exemplo, pisar em uma tachinha) é **aferente** por conduzir impulsos nervosos da **periferia** para a medula espinhal, já a **raiz ventral** é **eferente**, ou seja, ela envia informações da medula (centro) para os músculos (periferia) se contraírem. Vamos entender mais sobre isso quando falarmos de sistema nervoso.

Bom, fechamos aqui a parte inicial de anatomia. Nossos estudos estão apenas começando. Se você sentir necessidade, volte e releia todos os pontos principais novamente. Caso ainda fique com dúvidas, não hesite e me mande uma mensagem no fórum ou nas redes sociais que deixei disponibilizada nas primeiras páginas desse livro digital. Se precisar, tome um ar e volte, pois, agora vamos começar a estudar o sistema esquelético.





# SISTEMA ESQUELÉTICO

## 2 – Introdução ao Sistema Ósseo

Vamos iniciar nossos estudos dos sistemas através do sistema esquelético, que é muito importante quando falamos de movimentação do corpo humano.

Ele (o sistema esquelético), em conjunto com os sistemas muscular e articular formam o que chamamos de **aparelho locomotor**.

Podemos considerar o sistema esquelético o elemento **passivo** do movimento. Já o sistema muscular (que vamos estudar daqui a pouquinho) é considerado o elemento ativo do movimento, devido ao fato de que os músculos apresentam o papel de geração de força.

O sistema articular é o terceiro sistema que auxilia na formação do aparelho locomotor (também vamos estudá-lo mais tarde), e tem como principais componentes, as articulações, que junto com os músculos, auxiliam no movimento humano.

Dentre todas as funções do esqueleto humano, podemos destacar a **sustentação** do nosso corpo e a **proteção** de tecidos e órgãos do corpo humano.

As outras funções que podemos incluir no sistema esquelético são:

- **Participação na alavancagem (movimentação)**: juntamente com os músculos esqueléticos desloca o corpo ou uma parte dele;
- **Hematopoese**: produz células sanguíneas através da medula óssea vermelha;
- **Homeostasia mineral**: armazena vários tipos de minerais, principalmente cálcio e fósforo.
- **Armazenamento de energia**: armazena lipídios na medula óssea amarela.

Os ossos podem ter diferentes formatos. No nosso corpo temos **206 ossos** que normalmente são unidos por articulações e ligamentos. Um pequeno parêntese a ser feito é que existem em nosso corpo o que chamamos de ossos únicos, ou seja, que **não** se articulam com outros ossos. Eles são em pequenos números. Podemos citar como exemplo o **osso hióide** e os **ossos sesamóides**.

Um fator importante que devemos citar a é que o esqueleto humano está dividido em **duas** partes, que são:



- **Esqueleto axial:** forma o eixo corporal. É constituído pelos ossos do **crânio** e **face**, **coluna vertebral**, **esterno** e **costelas**. O esqueleto axial é composto de **80 ossos**, sendo 28 ossos entre crânio e face; 26 ossos da coluna vertebral; 24 costelas; um osso esterno e um osso hioide).
- **Esqueleto apendicular:** é formado pelos ossos que formam o **cíngulo superior** e **cíngulo inferior**.

Observe a figura abaixo:

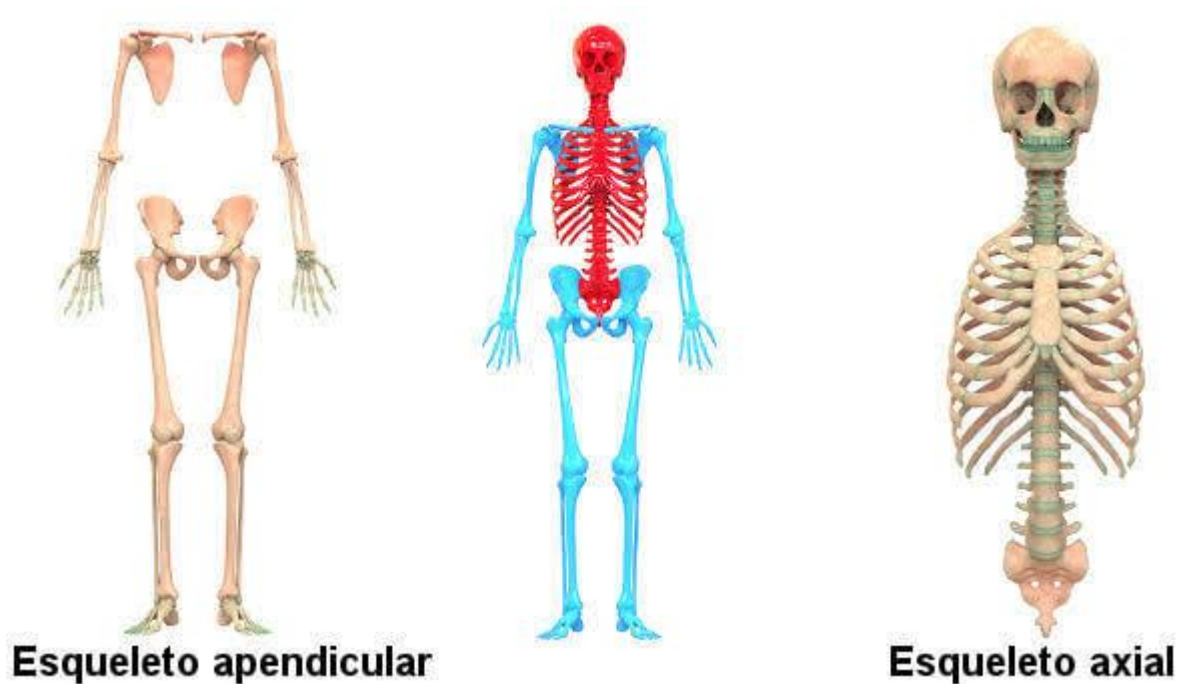


Figura 6 - Esqueleto Apendicular e Axial. Na imagem central, o esqueleto axial é caracterizado pela cor vermelha. Já o esqueleto apendicular é determinado pela cor azul

[https://encrypted-tbno.gstatic.com/images?q=tbn%3AANd9GcRpyRKTOt\\_1\\_9jjML3bMALXBxXXApl9sJP1SpMSXZ-pcMnMZjru](https://encrypted-tbno.gstatic.com/images?q=tbn%3AANd9GcRpyRKTOt_1_9jjML3bMALXBxXXApl9sJP1SpMSXZ-pcMnMZjru)

## 2.1 – Ossos e suas Classificações

Ao estudarmos os ossos, é importante saber que podemos classifica-los de diversas formas, uma delas é quanto a sua **topografia** (ou seja, localização) e com isso conseguimos diferenciar quais são os ossos que compõem o esqueleto axial e quais são pertencentes ao esqueleto apendicular.

Existe também uma classificação bastante usual, que leva em consideração o **formato** dos ossos, podendo classifica-los conforme suas dimensões (comprimento, largura e espessura).

Nessa classificação encontramos: ossos longos, curtos, planos ou laminares, pneumáticos, irregulares e sesamóides. Vamos estudar cada um deles agora?



## 2.1.1 – Ossos Longos

Nesse tipo de osso o **comprimento** é consideravelmente maior que a largura e a espessura. Também podemos observar duas extremidades, denominadas **epífises** e **diáfises**, (uma proximal e a outra distal). Além disso podemos encontrar nos ossos longos a **metáfise**, que é a parte mais dilatada da diáfise mais próxima da epífise. Observe a figura 7 para que você consiga compreender um pouco melhor:

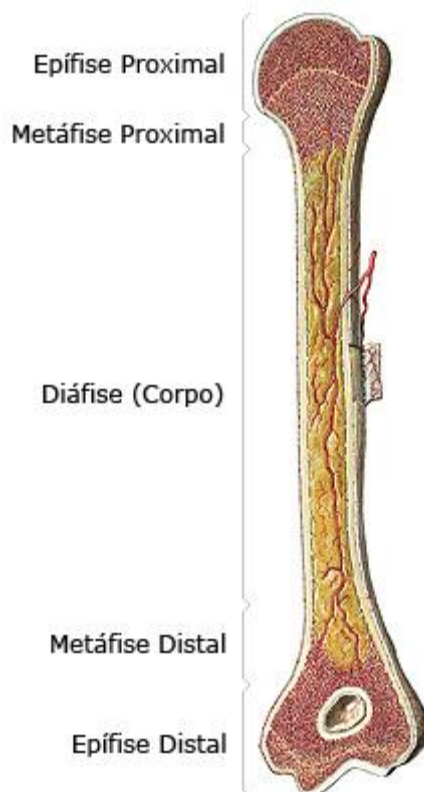


Figura 7- Características de um osso longo  
<https://www.auladeanatomia.com/osteologia/estruturaosso.jpg?x73193>



No interior de um osso longo, podemos encontrar uma cavidade (figura 8) que tem o papel de alojar a medula óssea. Essa cavidade pode ser chamada de **canal medular** (mas NÃO confunda o canal medular da medula óssea com o canal medular da medula espinal).

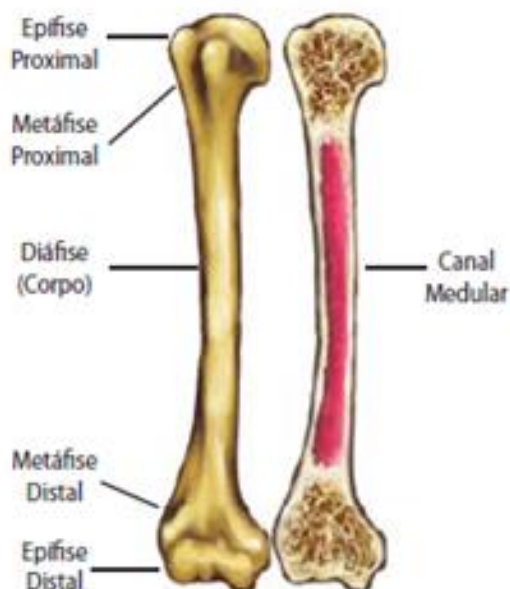


Figura 8 - Um osso longo e seu canal (ou cavidade) medular

[https://3.bp.blogspot.com/-syfmPiPGjcM/WWAi\\_4QVwwI/AAAAAAAAA2U/JgedYLSVu2YojEOTBTUUV4xIVf-\\_y5legCLcBGAs/s1600/1.PNG](https://3.bp.blogspot.com/-syfmPiPGjcM/WWAi_4QVwwI/AAAAAAAAA2U/JgedYLSVu2YojEOTBTUUV4xIVf-_y5legCLcBGAs/s1600/1.PNG)

Um outro fator importante é que, nos ossos que não se ossificaram por completo, podemos visualizar entre as epífises e a diáfise um pequeno disco cartilaginoso que pode ser chamado de **cartilagem epifisária**, que está diretamente relacionado com o crescimento desse osso em relação ao seu comprimento.

Alguns exemplos que podemos citar de ossos longos são: tíbia, fíbula, fêmur, úmero e rádio.

## 2.1.2 – Ossos Irregulares

Esse tipo de osso apresenta uma forma complexa e irregular.

Um exemplo clássico são as vértebras.

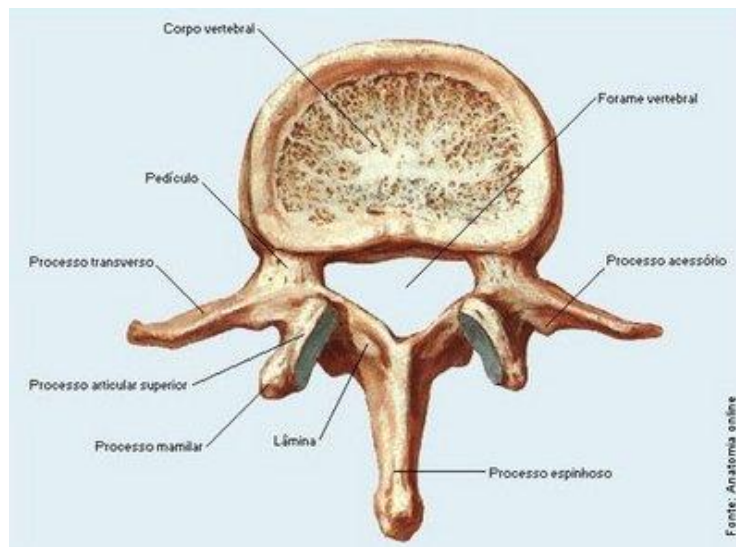


Figura 9 - Segunda vértebra lombar (L2)

[http://www.ciencias.seed.pr.gov.br/modules/galeria/uploads/3/normal\\_1127vertebra\\_lombar.jpg](http://www.ciencias.seed.pr.gov.br/modules/galeria/uploads/3/normal_1127vertebra_lombar.jpg)

### 2.1.3 – Ossos Planos (ou laminares)

Nesses ossos, o comprimento e a largura são iguais, predominando sua espessura. Alguns autores também denominam os ossos planos de ossos laminares.

Alguns exemplos que podemos citar são: osso occipital e a escápula.

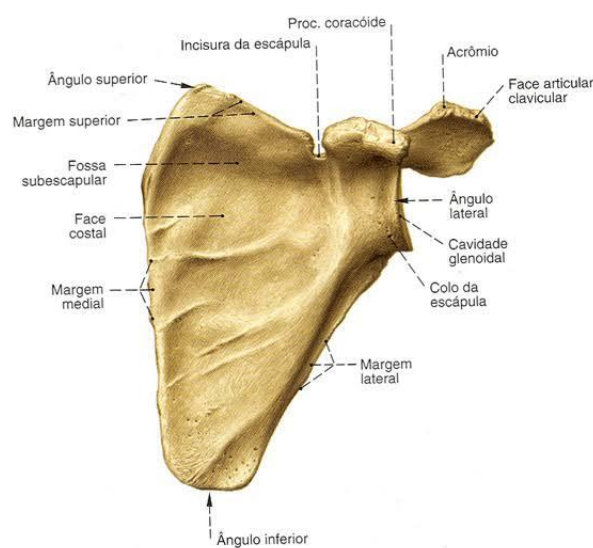


Figura 10 - Escápula

<https://encrypteddo.gstatic.com/images?q=tbn%3AAND9GcTbMZVovTTTbL1KbsQZ09PEixsdEYKGPBCOR6a7nqox9dgJp3dL>



## 2.1.4 – Ossos Curtos

Apresentam o comprimento, a espessura e a largura equivalentes.

Como exemplo podemos citar os ossos do carpo.

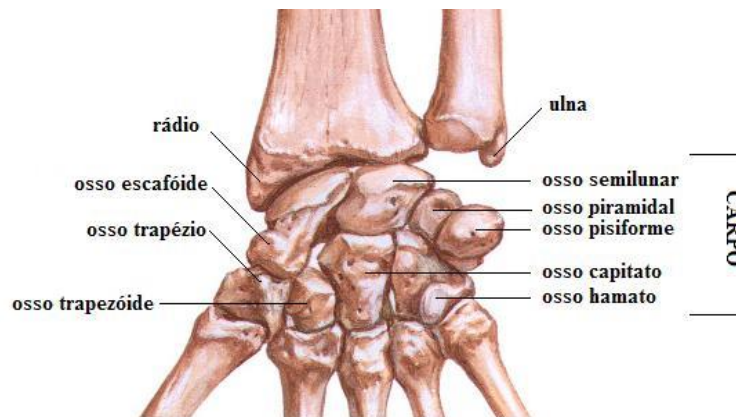


Figura 11 - Ossos do carpo

[https://static.mundoeducacao.bol.uol.com.br/mundoeducacao/conteudo/mau\\_m.JPG](https://static.mundoeducacao.bol.uol.com.br/mundoeducacao/conteudo/mau_m.JPG)

## 2.1.5 – Ossos Pneumáticos

Os ossos pneumáticos apresentam uma ou mais cavidades, que podemos chamar de **seios**. Essas cavidades são revestidas de mucosa e contém ar. Quando essas mucosas inflamam, causam o que conhecemos como sinusite.

Alguns exemplos de ossos pneumáticos são: etmoide, esferoide e temporal.

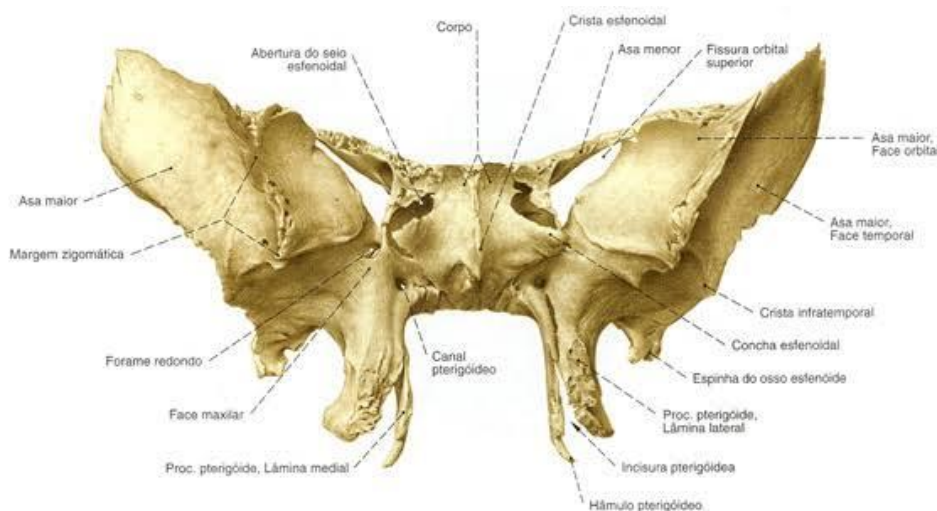


Figura 12 - Osso esferoide

<https://encryptedbno.gstatic.com/images?q=tbn%3AANd9GcQUxJIV7IMYfcBeDWnhfBSBSoyyb27CFcjSG--DkQUoJgM2snKd>

## 2.1.6 – Ossos Sesamóides

Encontramos esses tipos de ossos inseridos em alguns tendões ou cartilagens. Sua principal função é auxiliar no seu próprio deslizamento nas estruturas, além de fornecerem apoio extra e reduzir pressão sobre os tecidos corporais.

O principal exemplo é a patela.

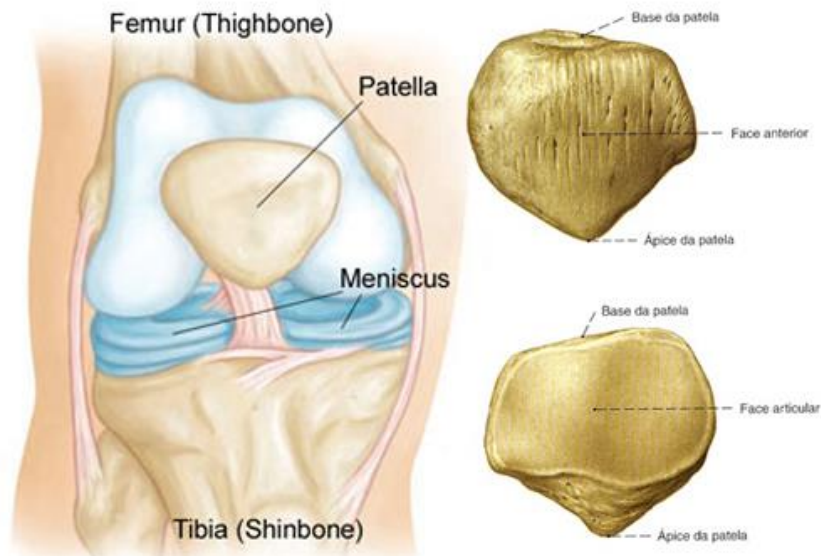


Figura 13 - A patela pode ser considerada um osso sesamóide

<http://fernandocuryrezende.com.br/wp-content/uploads/2016/03/patela1-1.jpg>

## 2.2 – Arquitetura Óssea

Se nós pegássemos um microscópio e colocássemos um pedaço de osso, poderíamos observar que ele é formado pelas seguintes substâncias:

- **Substância óssea compacta:** as trabéculas do tecido ósseo estão bastante unidas umas às outras. Essa substância é mais **densa** e **sólida**, sendo responsável pela **resistência** dos ossos. Topograficamente estão dispostas nos ossos longos, planos, irregulares e curtos.
- **Substância esponjosa:** Nesta substância as áreas dos ossos estão constituídas por trabéculas ósseas dispostas mais espaçadamente. Essa substância é responsável principalmente pela **elasticidade óssea**.

Existem também outras partes importantes quando falamos da arquitetura óssea, que são:

- **Periósteo:** É caracterizado como uma membrana de tecido conjuntivo denso, bastante fibroso que envolve externamente o osso, **exceto** nas superfícies articulares. Responsável pela nutrição e inervação do osso devido suas artérias e nervos penetrarem no tecido ósseo. Ele é formado por 2 folhetos.
- **Endósteo:** Fina camada de tecido conjuntivo que reveste o canal medular de um osso.

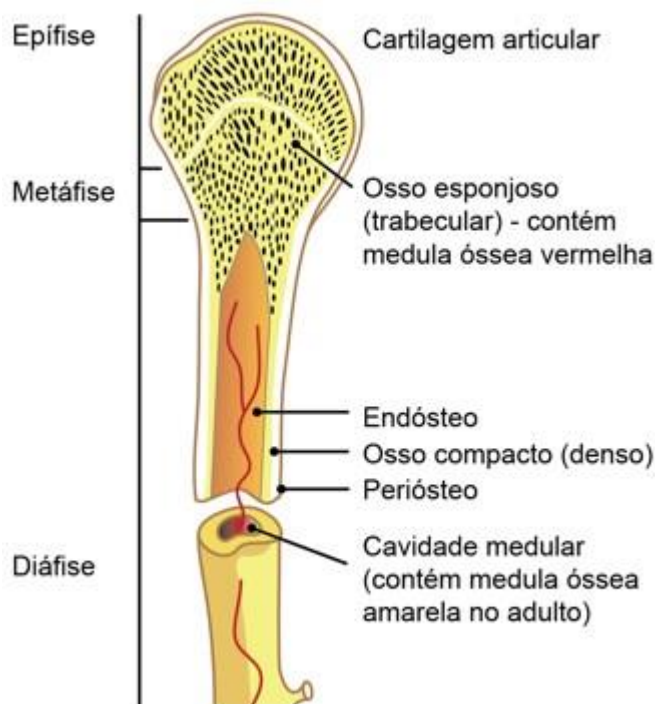


Figura 14 - Arquitetura óssea

[https://www.unifal-mg.edu.br/histologiainterativa/wp-content/uploads/sites/38/2019/09/Screenshot\\_11441.jpg](https://www.unifal-mg.edu.br/histologiainterativa/wp-content/uploads/sites/38/2019/09/Screenshot_11441.jpg)

## 2.3 – Ossos do Esqueleto Axial

### 2.3.1 – Ossos do Crânio e Face

Anteriormente falamos da divisão de esqueleto axial e esqueleto apendicular. Mas assim como saber essa divisão, é importante saber também quais são os ossos que compõem cada um desses esqueletos. Vamos lá? Lembrem-se qualquer dúvida, podem me mandar mensagens no fórum ou nas minhas mídias sociais, beleza?



Bom, vamos iniciar nosso estudo pelos ossos da cabeça, que podemos dividir didaticamente em crânio (**neurocrânio**) e face (**viscerocrânio**). Além disso, devemos saber que o crânio está dividido em calota craniana e base do crânio. A calota craniana apresenta três suturas, que são:

- **Sutura coronal**: entre os ossos frontais e parietais.
- **Sutura sagital**: entre os ossos parietais.
- **Sutura lambdóide**: entre os ossos parietais e o occipital

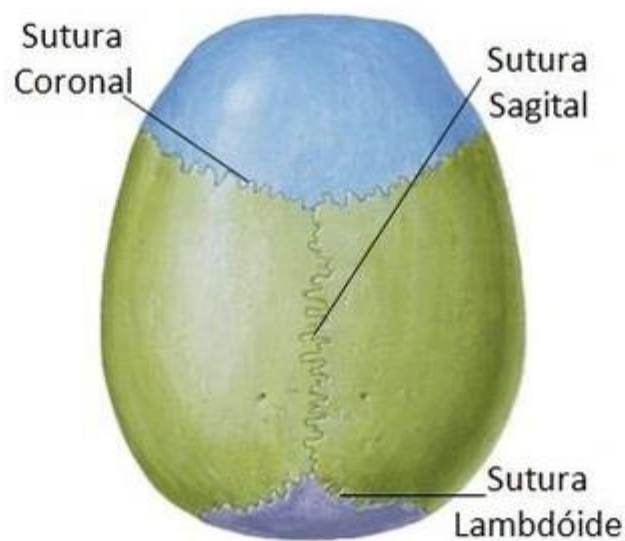


Figura 15 - Suturas cranianas

[https://www.unifal-mg.edu.br/histologiainterativa/wp-content/uploads/sites/38/2019/09/Screenshot\\_11441.jpg](https://www.unifal-mg.edu.br/histologiainterativa/wp-content/uploads/sites/38/2019/09/Screenshot_11441.jpg)

Ao analisarmos a figura acima, é importante saber que o encontro entre a sutura coronal e sagital é chamado de **bregma**.

Já o encontro entre as suturas sagital e lambdoide é chamado de **lambda**.

Quando falamos sobre o **neurocrânio**, devemos saber que ele é formado por 8 ossos, que são:



OSSOS	Características
<b>OSSO FRONTAL</b>	Apresentamos apenas <b>um</b> osso frontal e fica na região de testa. É o teto da cavidade nasal e das órbitas.
<b>OSSOS PARIETAIS</b>	Apresentamos <b>dois</b> ossos (direito e esquerdo), formam as laterais e o teto do crânio, e se articulam na linha mediana, formando a sutura sagital.
<b>OSSOS TEMPORAIS</b>	Constituem-se em <b>dois</b> (direito e esquerdo) e formam as paredes laterais do crânio. Apresentam uma porção escamosa, que se articula com o osso parietal e forma a sutura escamosa, uma porção timpânica, uma porção mastoidea e uma porção petrosa (que também pode ser denominada de rochosa).
<b>OSSO ESFENOIDE</b>	Apresentamos apenas <b>um</b> osso esfenoide. Possui formato irregular e se situa na base do crânio, na região anterior aos temporais.
<b>OSSO ETMOIDE</b>	Possuímos apenas <b>um</b> osso etmoide. Se localiza na base do crânio.
<b>OSSO OCCIPITAL</b>	Também possuímos apenas <b>um</b> osso occipital. Ele forma a parte posterior do crânio, bem como sua base. Ele se articula com os ossos parietais, formando a sutura lambdoide.

Já o **viscerocrânio** é constituído por **14 ossos irregulares** que são:

OSSOS	Características
<b>OSSO PALATINOS</b>	Apresentamos <b>dois</b> ossos palatino, o direito e o esquerdo. Estão localizados atrás das maxilas e delimitam a cavidade nasal, bucal e orbitária.
<b>MAXILAR</b>	Apresentamos <b>um</b> osso maxilar que ocupa quase toda a face. Ele é formado pela maxila direita e a maxila esquerda.
<b>OSSOS NAsAIS</b>	Constituem-se em <b>dois</b> (direito e esquerdo) ossos e apresentam formato irregular. Articulam-se entre si e formam parte do dorso do nariz.
<b>OSSOS LACRIMAIS</b>	São ossos <b>pares</b> localizados na parte anterior da órbita. Eles delimitam a fossa do saco lacrimal.
<b>CONCHAS NAsAIS INFERIORES</b>	São ossos laminares e irregulares, situados na cavidade nasal.
<b>OSSO VÔMER</b>	Possuímos apenas <b>um</b> osso vômer. Ele se articula com o osso esfenoide, formando o septo nasal ósseo.
<b>MANDÍBULA</b>	<b>Único</b> osso móvel da face, apresentamos apenas um e ele se articula com os ossos temporais (articulação temporomandibular - ATM).
<b>OSSO HIOIDE</b>	Apresenta-se apenas em <b>um</b> , localizado na região do pescoço, abaixo da mandíbula e acima da cartilagem da laringe. Não realiza articulação com nenhum outro osso.



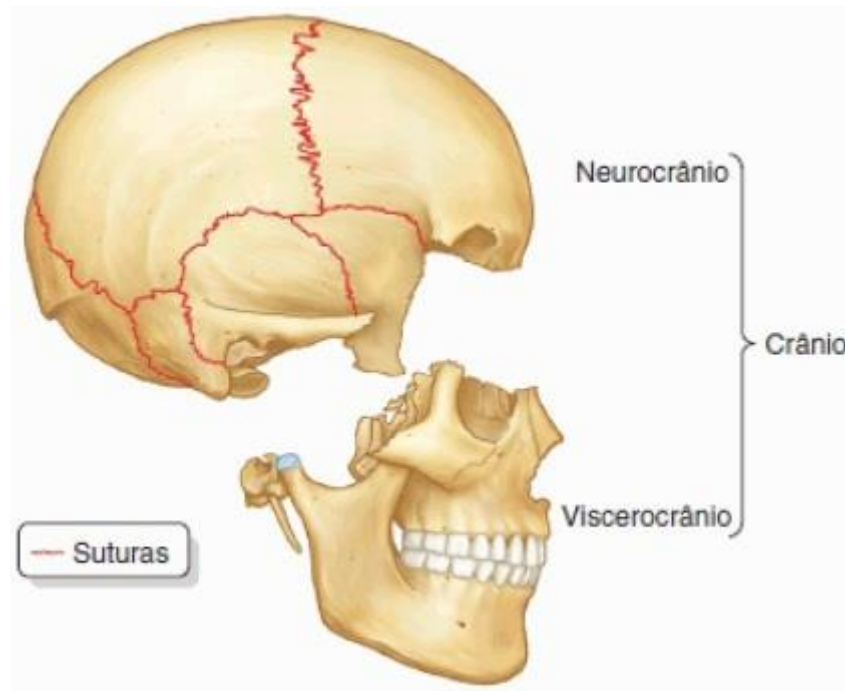


Figura 16 - Neurocrânio X Viscerocrânio

<https://4.bp.blogspot.com/83kviL1sxBA/WWUncuEqbVI/AAAAAAAAHVQ/5656P3vYNGAIzrlbpXFN73mIUGBCn4KQACLcBGAs/s1600/cranio%2Bneurocranio.jpg>

### 2.3.2 – Ossos da Coluna Vertebral

Quando falamos de coluna vertebral, devemos entender que ela é considerada uma "pilha de ossos" que se estende do crânio até a pelve, localizando-se no eixo corporal. A coluna vertebral se articula com o crânio, com as costelas e as cinturas escapular e pélvica.

A principal função da coluna vertebral é suportar o peso do tronco; proteger a medula espinhal e os nervos espinhais.

Quanto aos fatores **mecânicos**, é importante saber que é fundamental que a coluna vertebral apresente **flexibilidade** e **rigidez**, para que os movimentos dessa estrutura aconteçam da maneira mais harmônica e indolor possível.

A coluna vertebral é formada por 24 vértebras + sacro + cóccix.

A coluna vertebral, **superiormente**, se articula com o osso **occipital** e **inferiormente**, se articula com o osso **ilíaco**. Ela é dividida em cinco regiões bem específicas (cervical, torácica, lombar, sacral e coccígea), e cada uma dessas regiões apresentam uma quantidade específica de vértebras. Vamos entender melhor isso?

São 7 vértebras cervicais, 12 torácicas, 5 lombares, 5 sacrais e cerca de 4 coccígeas.

Apesar das particularidades das vértebras de cada uma das regiões citadas acima, todas possuem uma estrutura típica, comum, que são: **corpo vertebral**, **pedículo vertebral**, **forame vertebral**, **processo transverso**, **processo articular superior e inferior**, **lâmina vertebral** e **processo espinhoso**.

Vamos entender melhor observando a imagem a seguir:

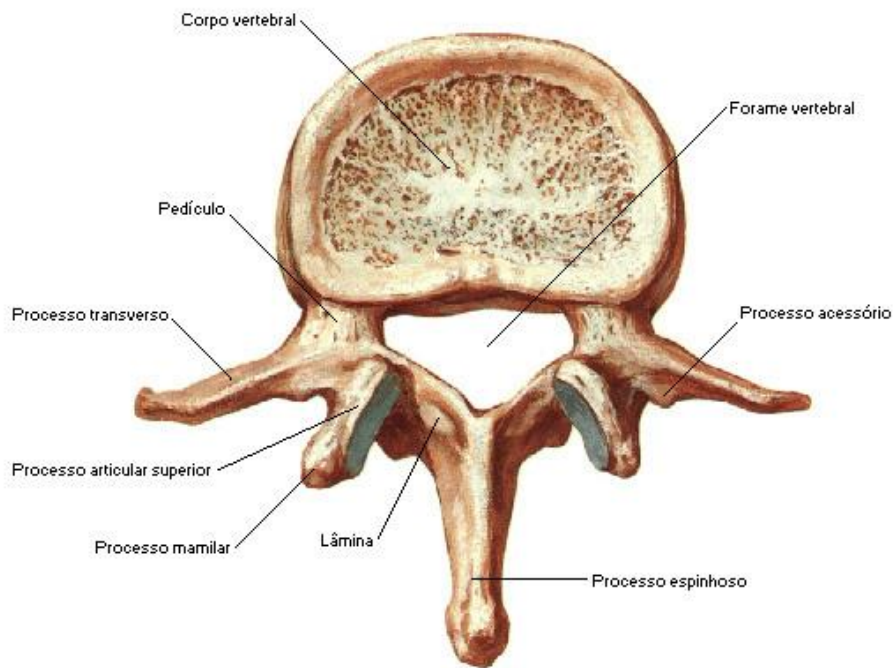


Figura 17 - Estrutura típica de uma vértebra

<https://www.auladeanatomia.com/osteologia/lombar2.jpg?x73193>

### 2.3.3 – Curvaturas da Coluna Vertebral

Quando observamos a coluna vertebral em vistas anterior ou posterior, não devemos observar nenhum tipo de desvio ou curvaturas, mas, ao analisarmos em uma vista lateral, localizaremos as curvaturas fisiológicas.

Estas curvaturas tem o papel de aumentar a resistência da coluna vertebral, melhora de distribuição de carga e evita compressões.

É importante salientar que possuímos a curvatura torácica e sacral. Essas são denominadas de curvaturas primárias. Como tempo, ou seja, a postura bípede desenvolve as curvaturas secundárias (cervical e lombar)

A coluna vertebral apresenta quatro curvaturas fisiológicas, que são:

- **Lordoses:** são as curvaturas que apresentam concavidade posterior, como nas encontradas nas regiões cervical e lombar.
- **Cifoses:** são as curvaturas que apresentam concavidade anterior, como nas encontradas nas regiões torácica e sacrococcígea.

Vamos entender um pouco melhor essas curvaturas analisando a imagem a seguir:

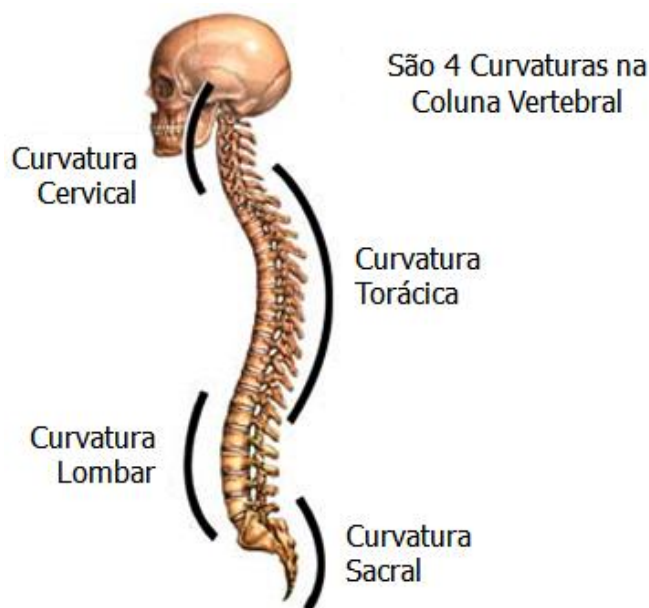


Figura 18 - Curvaturas da coluna vertebral

<https://i.pinimg.com/originals/05/d4/82/05d4822bocafd7284d2da60d1a7e6d49.jpg>

### 2.3.4 – Ossos do Tórax

O tórax é formado por **doze vértebras** (cada uma com um par de costelas póstero-látero-anterior e suas cartilagens costais) e pelo osso **esterno**, localizado anteriormente. Em conjunto estes ossos formam que chamamos de caixa torácica. Ela desempenha um papel muito importante na respiração e na proteção dos órgãos torácicos.

As costelas são ossos longos que se articulam com as vértebras torácicas e o osso esterno.



É importante lembrar que apenas as **costelas verdadeiras** se articulam com o esterno. As **costelas falsas** se articulam com as cartilagens das costelas suprajacentes.

Didaticamente estas costelas estão classificadas em:

- **Costelas verdadeiras:** vai do primeiro ao sétimo par de costelas, são as que têm suas cartilagens articuladas **diretamente** com o osso esterno.
- **Costelas falsas:** vai do oitavo ao décimo par de costelas. São as que têm suas cartilagens articuladas com as costelas suprajacente.
- **Costelas flutuantes:** corresponde ao décimo primeiro e décimo segundo par de costelas, são as que se articulam posteriormente somente com as vértebras torácicas, suas cartilagens costais estão **flutuantes**, não se articulam com o osso esterno ou com outras cartilagens costais.

Um outro osso presente no tórax é o **esterno**, que é considerado um osso chato, laminar e podemos localiza-lo na parte mediana anterior da caixa torácica.

É formado por três porções: **manúbrio**, o **corpo** e **processo xifoide**. Esse osso se articula com as clavículas e com as cartilagens costais dos sete primeiros pares de costelas.

Vamos entender os ossos do tórax observando a imagem abaixo?!

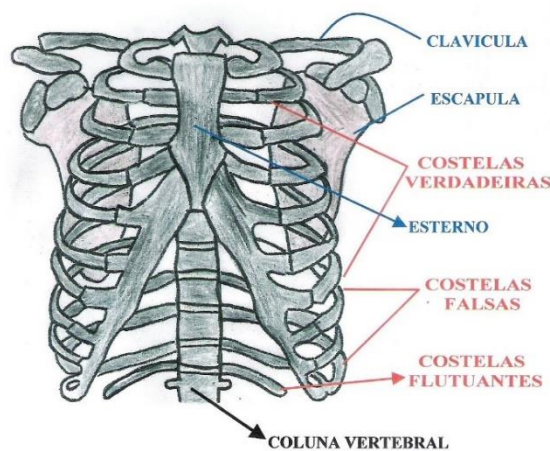


Figura 19 - Principais componentes ósseos do tórax

<https://i.pinimg.com/originals/f5/9a/02/f59a02d521bdf8b4a638510f1e3d5e89.jpg>

## 2.4 – Ossos do Esqueleto Apendicular

O esqueleto apendicular é composto por uma parte fixa ao esqueleto axial e é fixado através de duas maneiras: na altura da cintura escapular (ou cingulo superior) e na altura da cintura pélvica (ou cingulo inferior).

Vamos iniciar esse tópico falando primeiramente da cintura escapular e os ossos que a forma.

OSSOS	Características
CLAVÍCULA	Apresentamos <b>duas</b> clavículas, a direita e a esquerda. Estão localizadas na parte anterior e superior do tórax, na base do pescoço. É o único meio de ligação entre o esqueleto apendicular e o esqueleto axial.
ESCÁPULA	Apresentamos <b>duas</b> escápulas. As escápulas se articulam diretamente com os úmeros.
ÚMERO	Constituem-se em <b>dois</b> (direito e esquerdo) ossos e são considerados os maiores ossos do membro superior.
RÁDIO	É um osso <b>par</b> localizado lateralmente no antebraço e paralelo a ulna.
ULNA	Também é um osso par, com formato longo, localizado medialmente no antebraço. Articula-se com o úmero e o rádio, formando a articulação do cotovelo.
OSSOS CARPAIS	São <b>oito</b> ossos curtos, encontrados em duas fileiras em cada mão. Na fileira proximal encontramos: escafoide, semilunar, piramidal e o pisiforme. Já na fileira distal (de lateral para medial) temos o trapézio, trapezoide, capitato e o hamato (figura 20).
OSSOS METACARPAIS	São ossos longos, numerados de I a V de lateral para medial. Se articulam com os ossos carpais (proximalmente) e com as falanges (distalmente).
FALANGES	Também são ossos longos, e cada dedo é composto por três falanges, com exceção do primeiro dedo (polegar) que apresenta somente a falange proximal e falange distal.

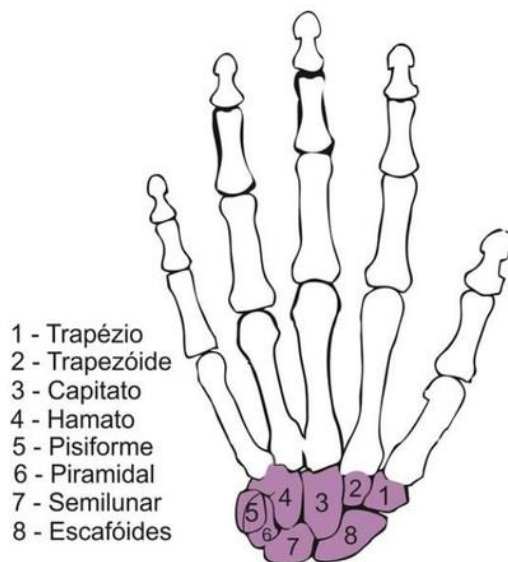


Figura 20 - Ossos carpais e suas localizações

<https://static.todamateria.com.br/upload/os/so/ossosdocarpo-cke.jpg>

Agora vamos entender um pouco mais da região de cintura pélvica (ou cingulo inferior) que fixa a região anterior ao esqueleto axial.

A cintura pélvica forma a raiz de implantação dos membros inferiores e é formada pelos ossos do quadril (esquerdo e direito), que se unem no esqueleto axial devido às articulações sacrílicas (osso sacro).

Já a parte livre dos membros inferiores é formada pelo fêmur, patela, tíbia, fíbula, ossos do tarso, ossos do metatarso e falanges.

OSSOS	Características
<b>ILÍACO</b>	É um osso par, laminar, chato e irregular. Ele é subdividido em ílio, isquio e púbis.
<b>FÊMUR</b>	Apresenta-se em par, é o maior e mais forte osso do corpo humano. Se localiza na coxa.
<b>PATELA</b>	Constituem-se em <b>dois</b> (direito e esquerdo). É o maior osso sesamóide existente no corpo humano.
<b>TÍBIA</b>	É um osso <b>par</b> localizado na região medial da perna. Se articula inferiormente com o tálus e forma a articulação talocrural. Superiormente se articula com os côndilos femorais e forma a articulação do joelho.
<b>FÍBULA</b>	Também é um osso par, longo, localizado na parte lateral da perna. Está diretamente ligado a articulação do tornozelo (talocrural).
<b>OSSOS TARSAIS</b>	São formados por ossos curtos. Apresenta uma fileira proximal (calcâneo e tálus) e uma fileira distal (navicular, cuboide, cuneiforme medial, cuneiforme intermédio e cuneiforme lateral).
<b>OSSOS METATARSAIS</b>	São ossos longos, numerados no sentido medial para lateral, do primeiro ao quinto.
<b>FALANGES</b>	Também são ossos longos, e cada dedo é composto por três falanges, com exceção do primeiro dedo (hálux) que apresenta somente a falange proximal e falange distal.

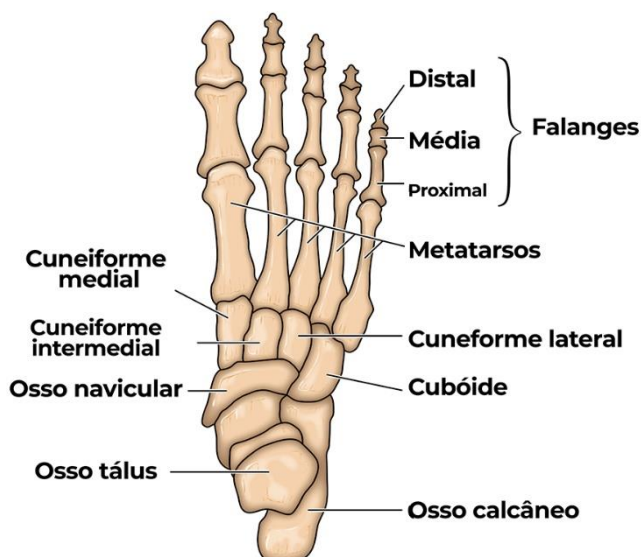


Figura 21 - Ossos do pé e suas localizações

<http://www.pessemador.com.br/wp-content/uploads/2019/05/ossosdosp%C3%A9s.v2.jpg>



Chegou a hora de praticarmos um pouquinho! Vamos resolver essa questão abaixo?!

**FCC - TRT - 23ª região (MT) - Analista Judiciário - Fisioterapeuta**

A fileira proximal dos ossos da mão é constituída por:

- A) escafoide, semilunar, piramidal e pisiforme
- B) trapézio, trapezoide, captato e hamato
- C) trapézio, trapezoide, piramidal e pisiforme
- D) escafoide, semilunar, captato e hamato
- E) escafoide, trapézio, trapezoide e pisiforme

**Comentários:** Querido (a) aluno (a), vamos lá, na figura 20 desse livro, podemos observar os ossos carpais e suas localizações, bem como na tabela acima dessa imagem, na parte em que falamos de ossos carpais, as divisões entre as fileiras. Logo, podemos dizer que os ossos carpais que compõem a fileira proximal dos ossos da mão são: escafoide, semilunar, piramidal e pisiforme. A resposta correta nessa questão é a letra A.

Fique atento a esse tipo de questão. As bancas gostam de confundir o aluno mesclando informações que são bastante parecidas.



## SISTEMA ARTICULAR

### 3 – Introdução ao Sistema Articular

O corpo humano é capaz de realizar infinitos movimentos e isso só pode ser possível graças ao aparelho locomotor (falamos dele anteriormente aqui), que oferta **mobilidade** entre as articulações, músculos e ossos.

Já sabemos que os ossos do corpo humano se interligam para que o esqueleto humano seja formado (vimos isso quando aprendemos sistema ósseo), mas, além de ter esse papel, o sistema articular também apresenta a função de permitir a mobilidade.

Vamos entender um pouco sobre as articulações e suas classificações?

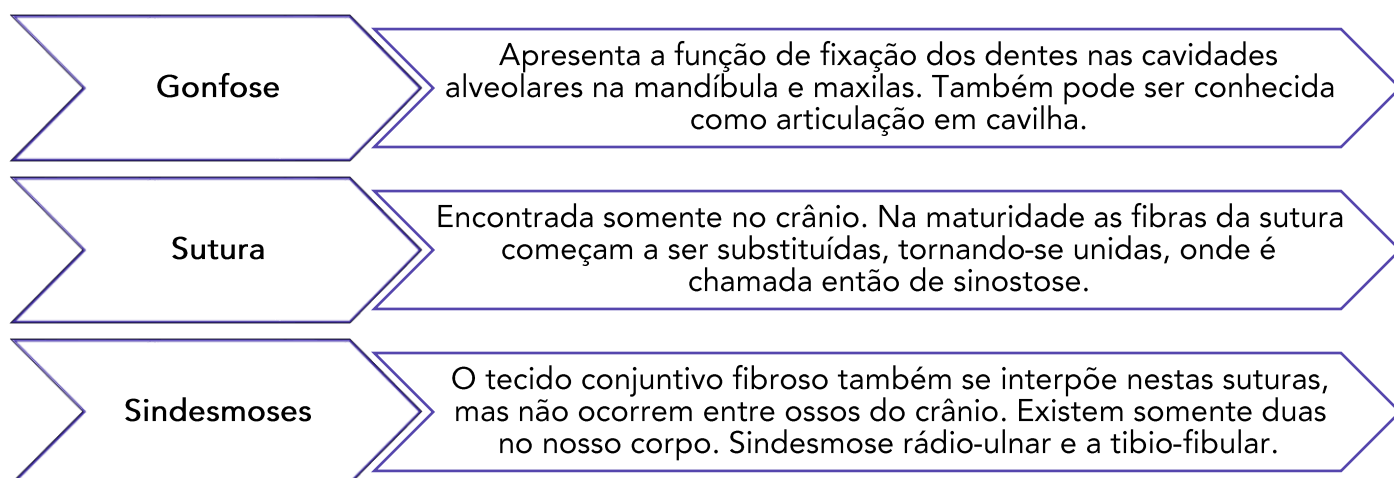
#### 3.1 – Classificação das Articulações

Ao classificarmos as articulações, dividimos elas em três grandes grupos: articulações **fibrosas** (que também são conhecidas como **sinartroses**), articulações **cartilaginosas** (podemos chamar de **anfiartroses**) e as articulações **sinoviais** (denominadas também de **diartroses**).

Vamos entender cada um desses grandes grupos agora.

##### 3.1.1 – Articulações Fibrosas (Sinartroses)

Nesse tipo de articulação o elemento que se interpõe aos ossos que se articulam é o **tecido conjuntivo fibroso**. Nessas articulações, a **mobilidade é muito reduzida**, com quase nenhum movimento. Existem três tipos de sinartroses no nosso corpo: a **gonfose**, a **sutura** e a **sindeesmose** (figura 22).



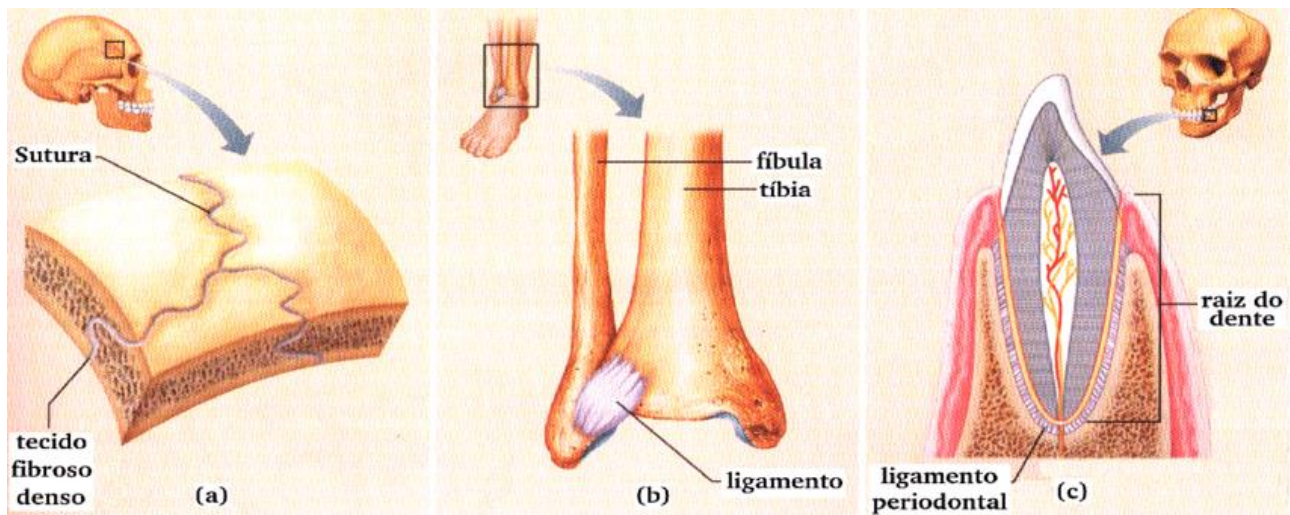


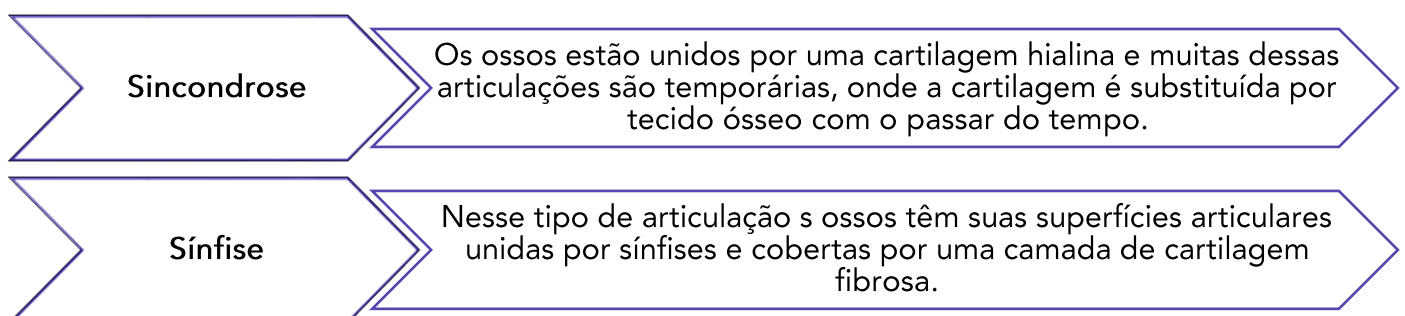
Figura 22 - Tipos de articulações fibrosas. A) Sutura; B) Sindesmose; C) Gonfose

[https://www.researchgate.net/profile/Gustavo\\_Laskoski/publication/255663342/figure/fig2/AS:669530959405059@1536640028229/Figura-4-Tipos-de-articulacoes-fibrosas-do-corpo-humano-sendo-classificadas-em-a.png](https://www.researchgate.net/profile/Gustavo_Laskoski/publication/255663342/figure/fig2/AS:669530959405059@1536640028229/Figura-4-Tipos-de-articulacoes-fibrosas-do-corpo-humano-sendo-classificadas-em-a.png)

### 3.1.2 – Articulações Cartilagosas (Anfiartroses)

Nesse tipo de articulação o tecido que se interpõe é o **cartilaginoso**. Nas anfiartroses os ossos são unidos por cartilagem que permite movimentos pequenos, por isso elas são conhecidas como articulações de **movimentos limitados**.

Podemos encontrar dois tipos de articulações cartilagosas: as **sincondroses** e **sínfises**.



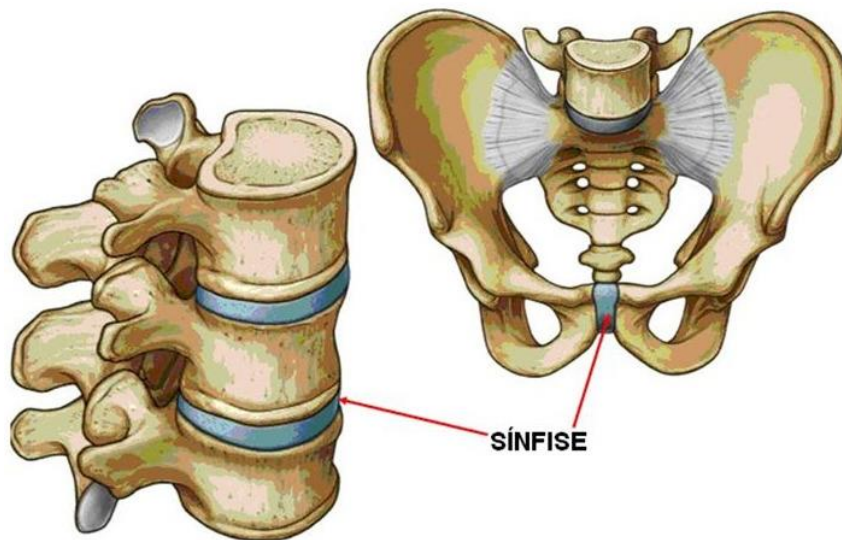


Figura 23 - Articulação cartilaginosa do tipo sínfise.

<https://www.anatomia-papel-e-caneta.com/wp-content/uploads/2019/06/sinfise.jpg>

### 3.1.3 – Articulações Sinoviais (Diartroses)

No nosso corpo, a maioria das articulações são do tipo sinovial

Para que uma articulação seja classificada como sinovial, os dois ossos adjacentes participantes da articulação devem ser revestidos por **cartilagem hialina**. Além disso, a articulação apresenta uma **cápsula** que envolve a cavidade articular. O interior da cápsula é coberto por uma **membrana sinovial**, que é responsável por produzir e secretar **líquido sinovial**, um líquido que tem como característica a lubrificação da articulação, ajudando a reduzir o atrito entre as extremidades ósseas onde elas se articulam uma com a outra (figura 24).

As articulações sinoviais apresentam formas bem diferentes, e por isso, algumas podem ser mais limitadas que as outras.

As articulações dependentes desses fatores podem realizar movimentos de um, dois ou três eixos.

Vamos entender a classificação quanto ao **movimento** e depois entendê-la quanto à sua **forma**.

Quanto ao **movimento**, elas podem ser monoaxial, biaxial e triaxial.

<b>Articulação Monoaxial</b>	Realiza movimentos apenas em torno de um eixo, chamado de um grau de liberdade. Neste tipo de articulação apenas flexão e extensão são permitidos.
<b>Articulação Biaxial</b>	Realiza movimentos em torno de dois eixos, chamado de dois graus de liberdade. São as articulações que realizam flexão, extensão, abdução e adução.
<b>Articulação Triaxial</b>	Realizam movimentos em três eixos, chamado de três graus de liberdade. São as articulações que realizam além de extensão, flexão, adução e abdução, também permitem o movimento de rotação.

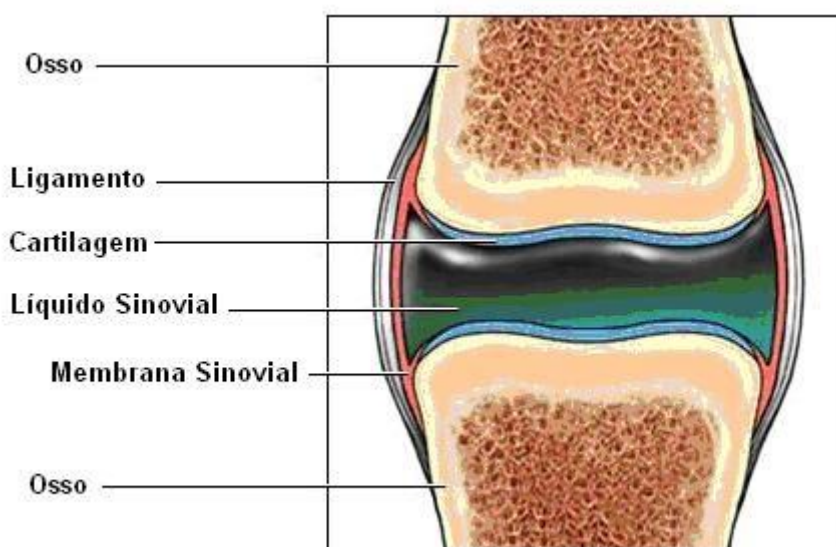


Figura 24 - Principais componentes de uma articulação sinovial.

<http://3.bp.blogspot.com/-a-tuPm-B74k/TZyjPnMCO9I/AAAAAAAAADA/39grRFxhMj8/s1600/untitled.bmp>

Agora, quanto a sua **forma**, elas podem ser de diversos tipos, vamos lá:

- **Articulação em Gínglimo ou em Dobradiça:** as superfícies articulares permitem movimento em apenas um único plano.  
Exemplos: Articulações interfalangeanas e articulação úmero-ulnar.
- **Articulação Trocoidea ou em Pivô:** Apresentam exclusivamente movimentos de rotação. A articulação é formada por um processo em forma de pivô rodando dentro de um anel ou vice e versa.  
Exemplos: Articulação rádio-ulnar proximal e atlanto-axial.

- **Articulação Condilar ou Elipsoide:** Nesse tipo de articulação, uma superfície articular ovoide é recebida em uma cavidade elíptica de modo a permitir os movimentos de flexão e extensão, adução e abdução e circundução, ou seja, todos os movimentos articulares, Exemplo: Articulação do punho.
- **Articulação selar:** Nesse tipo articular os ossos devem, obrigatoriamente, ter cavidades côncavo-convexas. Realizam os mesmos movimentos das articulações condilares. Exemplo: Articulação carpometacárpicas do polegar.
- **Articulação Esferoide ou Enartrose:** É uma forma de articulação na qual o osso distal é capaz de movimentar-se em torno de vários eixos. Podemos citar como exemplo as articulações do quadril e ombro.
- **Articulação Planas:** Essas articulações permitem apenas movimentos de deslizamento. Exemplos: Articulações dos corpos vertebrais e em algumas articulações do carpo e do tarso.

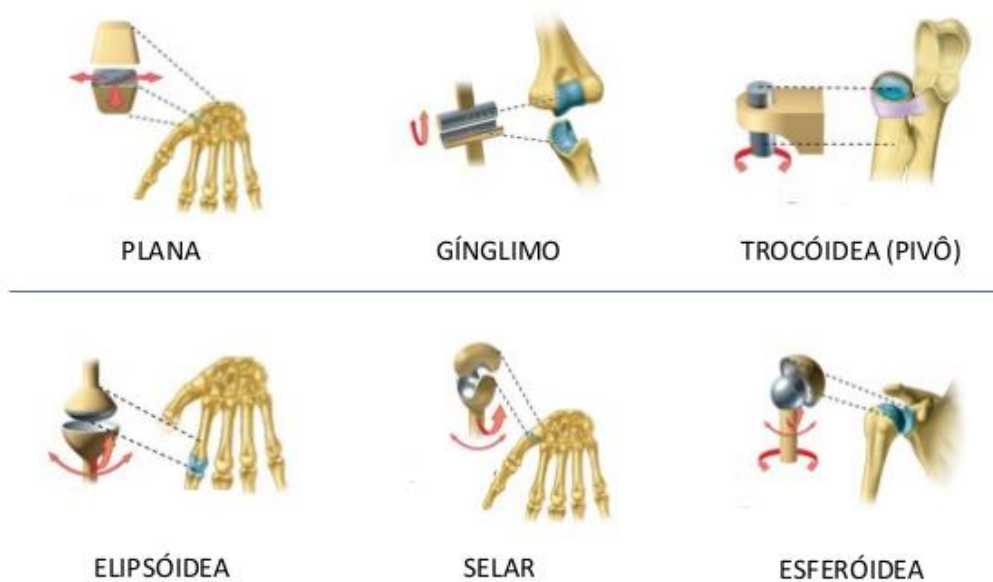

Figura 25 - Principais tipos de articulações sinoviais

<https://image.slidesharecdn.com/osteologiaesindesmologia-130410231145-phpapp01/95/osteologia-e-sindesmologia-64-638.jpg?cb=1365635542>

Vamos treinar um pouquinho? Responda à questão abaixo:

**IDECAN - Prefeitura de Duque de Caxias - Fisioterapeuta**

Com relação à anatomia do sistema musculoesquelético, assinale a alternativa **INCORRETA**:

- A) a cabeça óssea é dividida em crânio (neurocrânio) e face (viscerocrânio).
- B) os dois requisitos mecânicos fundamentais da coluna vertebral são rigidez e flexibilidade.
- C) o esqueleto humano é dividido em apendicular e axial, e sua união se dá através dos cingulos.
- D) Além da função de proteção, o perióstio é responsável pela reconstituição do osso em caso de fratura.
- E) No carpo, a fileira proximal dos ossos, de lateral para medial é composta na seguinte ordem: escafoide, semilunar, capitato e pisiforme.

**Comentários:** Bom, vamos lá, essa questão está fácil. Todas as opções foram comentadas durante a apostila em algum momento do nosso estudo de anatomia. Portanto, a alternativa que poderia ter um fator de confundimento (e que inclusive é a resposta dessa questão) é a letra E, pois, novamente, precisamos prestar atenção nas fileiras proximal e distal dos ossos do carpo. Com isso, o correto nessa questão deveria ser que a fileira proximal dos ossos, de lateral para medial é composta pelos seguintes ossos: escafoide, semilunar PIRAMIDAL (e não capitato) e pisiforme.



# SISTEMA MUSCULAR

## 4 – Introdução ao Sistema Muscular

Querido (a) aluno (a), entramos agora em um dos capítulos mais extensos e importantes desse nosso livro digital. Eu aconselho que você, sempre que possível, realize revisões, principalmente quando falarmos dos músculos que compõem nosso corpo (irei sinalizar quando chegar esse momento).

Vamos lá?

Ao estudarmos o sistema muscular, devemos entender que ele se caracteriza por um conjunto de músculos existentes no corpo humano. Sua formação se dá por um tecido originado pelo **mesoderma** (folheto embrionário que dá origem aos músculos, ao esqueleto e aos sistemas cardiovascular, excretor e reprodutor).

O sistema muscular tem como característica principal a propriedade **de contração** e **relaxamento** de suas fibras musculares (que juntas, formam um músculo).

### 4.1 – Músculos

A área da anatomia humana que estuda os músculos é chamada de **miologia**.

Os músculos são estruturas que apresentam formas e comprimentos diferentes, formadas por **miócitos** (células que constituem o músculo) e que se inserem aos ossos através dos **tendões** (que podemos entender como um cordão fibroso por onde os músculos se nos ossos).

O tecido muscular tem propriedades que nenhum outro tecido no corpo possui. Os músculos apresentam um comprimento normal de repouso, que é definido como o comprimento de um músculo quando não está encurtado nem alongado, isto é, quando não há forças ou tensões aplicadas sobre ele.

Os músculos apresentam as seguintes propriedades:

- **Irritabilidade:** capacidade de responder a um estímulo. O músculo se contrai quando estimulado.
- **Contratilidade:** capacidade do músculo de se contrair e gerar força quando recebe estímulo adequado.
- **Extensibilidade:** Capacidade do músculo de aumentar seu comprimento quando uma força é aplicada.





- **Elasticidade:** Capacidade do músculo de retornar ao seu comprimento normal de repouso quando o estímulo para alongamento ou encurtamento é removido.

O corpo humano contém três tipos de músculos: músculo não estriado (**músculo liso**), **músculo estriado esquelético** e **músculo estriado cardíaco**.

Vamos entender cada um desses tipos musculares?

#### 4.1.1 – Músculo Liso

A primeira característica que podemos perceber nesse tipo de músculo é que não apresentam estrias (por isso é chamado de liso, e não estriado).

Encontramos esse tipo de musculatura nas paredes das vísceras e em regiões tubulares, como por exemplo nos vasos sanguíneos, estômago e intestinos.

O músculo liso também pode receber o nome de músculo visceral.

Esse tipo de musculatura lisa é involuntário, ou seja, acontece de maneira inconsciente, com isso, suas contrações comandam o movimento como o peristaltismo (movimento que é responsável pela circulação do sangue e por empurrar o alimento durante a digestão).

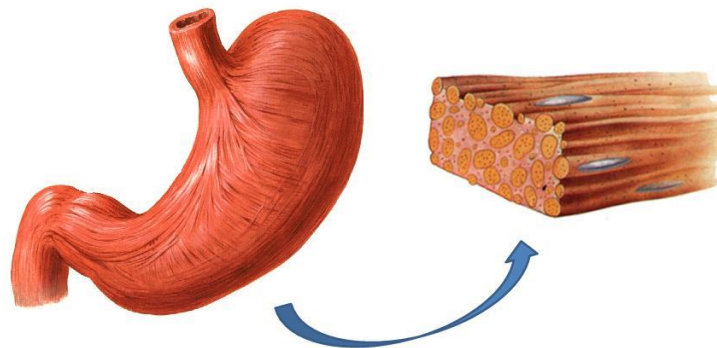


Figura 26 - A parede do estômago é composta de músculo liso.

<https://d28wddiwk4qifq.cloudfront.net/2015/06/08165428/tecido-liso.jpg>

#### 4.1.2 – Músculo Estriado Esquelético

Diferente do músculo liso, o músculo estriado esquelético apresenta estrias (e por isso esse nome). Normalmente esses músculos se fixam aos ossos pelos tendões.

As contrações deste tipo de musculatura são realizadas de maneira voluntária, exercendo força para que haja geração de movimento.

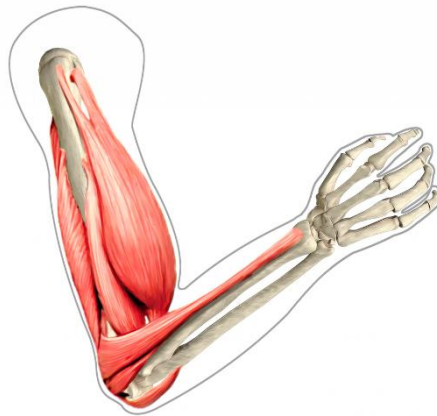


Figura 27 - Exemplos de músculos estriados esqueléticos.

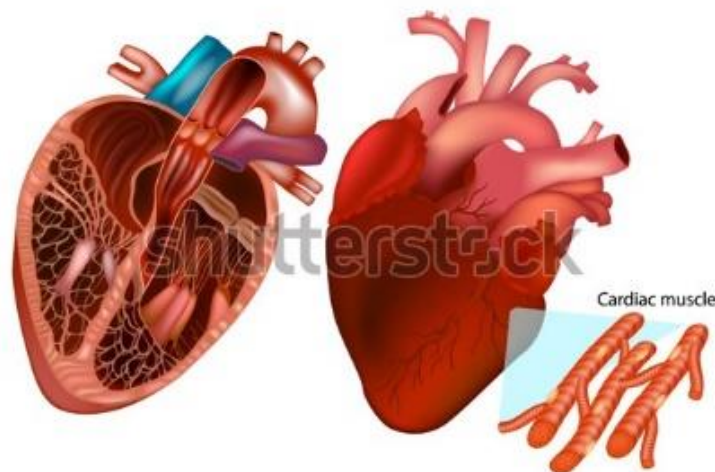
<https://felipeanatomia.com.br/wp-content/uploads/2019/05/image-167-1024x953.png>

### 4.1.3 – Músculo Estriado Cardíaco

O músculo estriado cardíaco forma a parede do coração. Esse músculo também pode ser denominado de **miocárdio**.

Dentre suas funções, podemos destacar o controle dos batimentos cardíacos.

Vale lembrar que ele é um tipo de musculatura involuntária igualmente ao músculo liso, porém, é estriado como a musculatura esquelética.



www.shutterstock.com · 1352083889

Figura 28 - Musculatura cardíaca.

<https://www.shutterstock.com/pt/image-vector/human-heart-anatomy-anterior-view-frontal-1352083889>

## 4.2 – Características do Musculo Estriado Esquelético

Quando visualizamos um músculo estriado esquelético, observamos que ele é formado por um ventre (ventre muscular) e duas extremidades.

- **Ventre muscular:** as fibras musculares se encontram predominantemente nessa região, com isso, acaba se tornando a parte contrátil do músculo.
- **Extremidades:** são as regiões que encontramos os tendões, que são estruturas formadas por tecido conjuntivo, nos quais os músculos se inserem nos ossos ou em órgãos.

Em algumas situações, os tendões de alguns músculos são tão pequenos que a impressão que se dá é de que o ventre do músculo se prende diretamente ao osso.

Para que haja movimento, os músculos estriados normalmente firmam-se em duas extremidades:

- **Origem:** é a região imóvel presa à peça óssea que não se desloca.
- **Inserção:** é a região móvel, presa à peça óssea que se desloca.



Quando falamos de músculos, ainda precisamos entender sobre uma estrutura importante, que é a **fáscia muscular**, caracterizada por uma lâmina de tecido conjuntivo que reveste externamente cada músculo

A fáscia muscular apresenta o papel de envolver as fibras musculares mantendo-as juntas, permitindo o deslizamento muscular quando há contração.

## 4.3 – Classificação Muscular

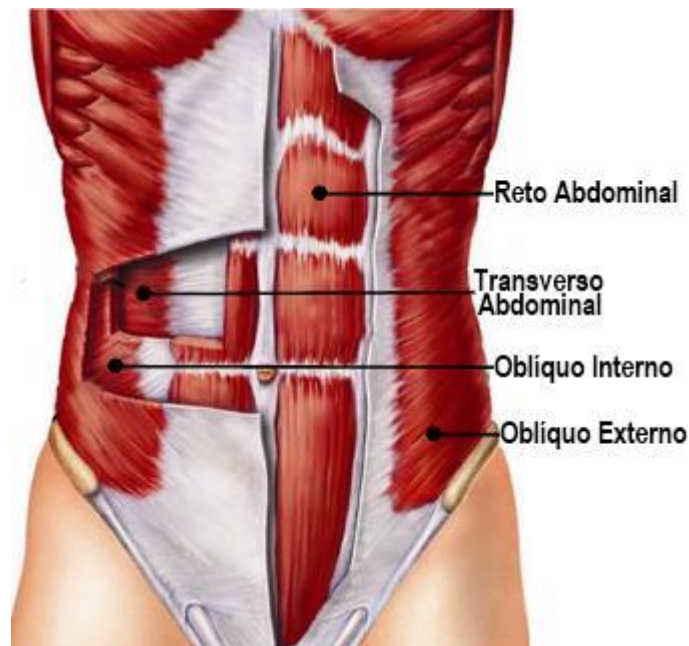
Os músculos do corpo humano podem ser classificados de várias formas, como por exemplo: quanto ao movimento, quanto à forma, quanto à disposição das fibras, e quanto à função.

Dentre todas estas, as mais importantes e comuns que caem em concursos públicos são as em relação a disposição das fibras musculares e quanto a sua função. Vamos entender um pouco melhor sobre ambos?

### 4.3.1 – Classificação quanto à disposição das Fibras Musculares

- **Músculo transverso:** encontra-se perpendicular à linha média e podemos citar como exemplo o músculo transverso abdominal.
- **Músculo reto:** apresenta-se paralelo à linha média e podemos citar como exemplo o músculo reto abdominal.
- **Músculo oblíquo:** apresenta-se diagonalmente à linha média, exemplo desse músculo temos o oblíquo externo.

Na imagem a seguir, podemos ver todos os exemplos citados acima. Observe o sentido das fibras musculares na figura.



*Figura 29 - Disposição das fibras musculares*

<https://saudedesportiva.files.wordpress.com/2016/08/a14.jpg>

### 4.3.2 – Classificação quanto à função Muscular

- **Músculo Agonista:** é considerado o agente principal do movimento, esse músculo se contrai ativamente para produzir um movimento desejado. Ex.: músculos bíceps braquial, quando queremos levar um copo à boca.
- **Músculo Antagonista:** quando um músculo se opõe ao trabalho de um agonista, regulando a força e velocidade do movimento. Ex.: músculo tríceps braquial, quando quero levar o copo que estava próximo a minha boca, para a mesa.
- **Músculo Sinergista:** músculo estabilizador que faz com que as articulações não realizem movimentos não desejados durante uma determinada ação.
- **Músculos Fixadores ou Posturais:** sua atuação está relacionada na fixação de um segmento do corpo para permitir um apoio básico nos movimentos executados por outros músculos.

Parece complicado, mas fique tranquilo, quando chegar o momento de estudar biomecânica básica, vamos voltar nesse tema e explicar de uma maneira mais clara.

### 4.3.3 – A inervação muscular

A inervação dos músculos esqueléticos ocorre no **sistema nervoso central** que envia comandos específicos para que haja a contração dos músculos.

Algumas lesões ou cortes nestes nervos deixam o músculo sem movimento, causando sua atrofia, que é a diminuição da massa muscular pelo desuso (vamos estudar isso mais a frente).

Bom querido aluno, agora você deve estar pensando: "Caramba, será que vou precisar saber todos os músculos do corpo humano, suas ações, inervações origens e inserções?" Calma! Eu separei aqui, alguns músculos que podem ser importantes nos seus estudos. São muitos, mas eu aposto que você vai tirar de letra! E lembre-se, estou a sua disposição nas redes sociais e no fórum para que a gente possa conversar e sanar todas as suas dúvidas.



## 4.4 – Principais Músculos do Sistema Muscular

### 4.4.1– Relação dos Principais Músculos de Cabeça e Pescoço

#### Músculo Orbicular do Olho (Parte palpebral)

Sua **origem** está situada no ligamento palpebral medial. A **inserção** é na região da rafe palpebral lateral.

O nervo facial (VII) é o principal constituinte da **inervação** e a **função** desse músculo é a de fechar as pálpebras suavemente.

#### Músculo Orbicular do Olho (Parte orbital)

Sua **origem** está situada na parte nasal do osso frontal, processo frontal da maxila, ligamento palpebral medial. A **inserção** é localizada em suas fibras, formando uma elipse sem interrupção em torno da órbita. O nervo facial (VII) é o principal constituinte da **inervação** e a **função** desse músculo é fechar as pálpebras realizando uma força maior.

#### Músculo Prócer

Sua **origem** está situada no osso nasal e parte superior da cartilagem lateral do nariz. A **inserção** é localizada na pele da parte inferior da fronte, entre as sobrancelhas. O nervo facial (VII) é o principal constituinte da **inervação** e a **função** desse músculo é tracionar para baixo o ângulo medial das sobrancelhas.

#### Músculo Orbicular da Boca

Sua **origem** está situada na maxila e mandíbula, na linha média. A **inserção** é localizada na pele e mucosa dos lábios e em si mesmo. O nervo facial (VII) é o principal constituinte da **inervação** e a **função** desse músculo é fechar os lábios e fazer protrusão (bico) dos lábios.

#### Músculo Risório

Sua **origem** está situada na fáscia do músculo masseter. A **inserção** é localizada na pele no ângulo da boca. O nervo facial (VII) é o principal constituinte da **inervação** e a **função** desse músculo é realizar a retração do ângulo da boca.



## Músculo Mental

Sua **origem** está situada na mandíbula. A **inserção** é localizada na pele do mento. O nervo facial (VII) é o principal constituinte da **inervação** e a **função** desse músculo é realizar a elevação e protrusão do lábio inferior.

## Músculo Zigomático Maior

Sua **origem** está situada posteriormente a face lateral do osso zigomático. A **inserção** é localizada na pele do ângulo da boca. O nervo facial (VII) é o principal constituinte da **inervação** e a **função** desse músculo é realizar a tração do ângulo da boca para cima e lateralmente.

## Músculo Zigomático Menor

Sua **origem** está situada na região anterior da face lateral do osso zigomático. A **inserção** é localizada no lábio superior, imediatamente medial ao ângulo da boca. O nervo facial (VII) é o principal constituinte da **inervação** e a **função** desse músculo é realizar a tração do lábio superior.

## Músculo Bucinador

Sua **origem** está situada nas regiões posteriores da maxila e mandíbula. A **inserção** é localizada no músculo orbicular da boca. O nervo facial (VII) é o principal constituinte da **inervação** e a **função** desse músculo é a compressão as bochechas contra os dentes.

## Músculo Platisma

Sua **origem** está situada a partir da clavícula, na parte superior do tórax, se direcionando através do pescoço até mandíbula. Esse músculo **insere-se** superiormente na face da mandíbula. O nervo facial (VII) é o principal constituinte da **inervação** e a **função** desse músculo é realizar a tração do lábio inferior e o ângulo da boca.

## Músculo Masseter

Esse músculo **origina-se** no arco zigomático e processo maxilar do osso zigomático. A **inserção** é localizada na região lateral do ramo da mandíbula. O nervo trigêmeo (V) é o principal constituinte da **inervação** e a **função** desse músculo é realizar a elevação da mandíbula.



## Músculo Temporal.

Esse músculo **origina-se** no osso da fossa temporal e fáscia temporal. A **inserção** é localizada no processo coróide da mandíbula e margem anterior do ramo mandibular. O nervo trigêmeo (V) é o principal constituinte da **inervação** e a **função** desse músculo é realizar a oclusão da mandíbula.

## Músculo Esternocleidomastoideo.

Esse músculo **origina-se** da seguinte forma: a cabeça esternal origina-se na parte superior da face anterior do manúbrio do esterno e a cabeça clavicular na face superior do terço medial da clavícula. A **inserção** é caracterizada da forma em que a cabeça esternal está inserida na metade lateral da linha nugal superior e a cabeça clavicular insere-se na superfície lateral do processo mastoide. O nervo acessório (XI) é o principal constituinte da **inervação** e a **função** desse músculo, quando age individualmente é inclinar a cabeça para o ombro no mesmo lado, rodando a cabeça para voltar à face para o lado oposto e em conjunto com outros músculos move a cabeça para frente.

## 4.4.2– Relação dos Principais Músculos do Tronco

### Músculo Trapézio

Sua **origem** está situada na linha nugal superior, na protuberância occipital externa e ligamento nugal espinhosos das vértebras C7 a T12. Esse músculo **insere-se** no terço lateral da clavícula, acrómio e espinha da escápula. O nervo acessório (XII) é o principal constituinte da **inervação** e a **função** desse músculo é auxiliar na rotação da escápula durante a abdução do úmero acima da horizontal.

### Músculo Peitoral Maior

Sua **origem** está situada na metade medial da clavícula e superfície anterior do esterno, primeiras sete cartilagens costais e na aponeurose do músculo oblíquo externo do abdome. Esse músculo **insere-se** na crista do tubérculo maior do úmero. Os nervos **peitorais**, medial e lateral são os constituintes da **inervação** e a **função** desse músculo é realizar a adução, rotação medial e flexão do úmero no ombro.

### Músculo Peitoral Menor

Sua **origem** está situada nas superfícies anteriores da terceira, quarta e quinta costela e fáscia profunda sobre os espaços intercostais relacionados. Esse músculo **insere-se** no processo coracoide da escápula. Os





nervos peitorais mediais são os constituintes da **inervação** e a **função** desse músculo é realizar a protração da escápula.

### Músculo Obliquo Externo do Abdome

Sua **origem** está situada na face externa das oito costelas inferiores. Esse músculo **insere-se** na região anterior da crista ilíaca. Os ramos anteriores dos seis últimos nervos torácicos espinais são os constituintes da **inervação** e a **função** desse músculo é realizar a compressão da cavidade abdominopélvica, auxilia na flexão e rotação da coluna vertebral.

### Músculo Obliquo Interno do Abdome

Sua **origem** é o ligamento inguinal, crista ilíaca e fásia toraco-lombar. Esse músculo **insere-se** na crista púbica e quatro costelas inferiores. Os ramos anteriores dos seis últimos nervos torácicos espinais são os constituintes da **inervação** e a **função** desse músculo é a compressão da cavidade abdominopélvica, além disso, auxilia na flexão e rotação da coluna vertebral.

### Músculo Transverso do Abdome

Sua **origem** é o ligamento inguinal, crista ilíaca, fásia toraco-lombar e cartilagens costais das últimas seis costelas. Esse músculo **insere-se** na crista púbica. Os ramos anteriores dos seis últimos nervos torácicos espinais são os constituintes da **inervação** e a **função** desse músculo é a compressão da cavidade abdominopélvica.

### Músculo Reto do Abdome

Sua **origem** se dá através do processo xifoide e cartilagens costais da quinta a sétima costelas. Esse músculo **insere-se** na sínfise púbica. Os ramos anteriores dos sete últimos nervos torácicos são os constituintes da **inervação** e a **função** desse músculo é a compressão abdominal, flexão da coluna vertebral e tensão da parede abdominal.

### Músculo Quadrado Lombar

Esse músculo tem sua **origem** na crista ilíaca e ligamento ileolombar. Ele **insere-se** na borda inferior da décima segunda costela, no processo transversal das vértebras lombares superiores. O décimo segundo nervo torácico e primeiro lombar são os constituintes da **inervação** e a **função** desse músculo é tracionar a



caixa torácica em direção à pelve, inclinar a coluna vertebral lateralmente para o lado que está sendo contraído.

## Músculo Piriforme

Esse músculo tem sua **origem** na superfície anterior do sacro entre os forames sacrais anteriores. Ele **insere-se** na região medial da borda superior do trocanter maior do fêmur. É **inervado** pelos ramos de L5, S1 e S2. Sua **função** é realizar a rotação lateral do quadril estendida e a abdução do quadril flexionado.

## 4.4.3– Relação dos Principais Músculos dos Membros Superiores

### Músculo Trapézio

**Origem:** origina-se na linha nugal superior, protuberância occipital externa, margem medial do ligamento nugal, no processo espinhoso de C7 a T12 e os ligamentos supra espinhais relacionados.

**Inserção:** insere-se na margem superior da crista da espinha da escápula, acrômio e margem posterior do terço lateral da clavícula.

**Inervação:** parte motora espinal do nervo acessório e pelo ramo sensitivo anterior (propriocepção) de C3 e C4.

**Função:** elevar a escápula, rodar a escápula durante abdução horizontal do úmero, suas fibras médias retraem a escápula e as fibras mais baixas abaixam a escápula.

### Músculo Deltoide

**Origem:** margem inferior da crista da espinha da escápula, margem lateral do acrômio e margem anterior do terço lateral da clavícula.

**Inserção:** tuberosidade para o músculo deltoide no úmero.

**Inervação:** nervo axilar.

**Função:** abduzir o braço além dos primeiros quinze graus determinados pelo supraespinal (principal abductor do braço), suas fibras claviculares auxiliam na flexão do braço, as fibras posteriores auxiliam na extensão.



## Músculo Supraespinal

**Origem:** dois terços mediais da fossa supraespinhal da escápula e na fáscia profunda que reveste o músculo.

**Inserção:** tubérculo maior do úmero.

**Inervação:** nervo supraescapular.

**Função:** abduzir o braço com discreta rotação lateral.

## Músculo Infraespinal

**Origem:** dois terços mediais da fossa infraespinhal da escápula e na fáscia profunda que reveste o músculo.

**Inserção:** faceta média na face posterior do tubérculo do úmero.

**Inervação:** nervo supraescapular.

**Função:** rodar lateralmente o braço com discreta adução.

## Músculo Redondo Menor

**Origem:** dois terços superiores da face posterior da escápula imediatamente adjacente à margem lateral da escápula.

**Inserção:** faceta inferior na face posterior do tubérculo maior do úmero.

**Inervação:** nervo axilar.

**Função:** rodar lateralmente o braço, aduzir fracamente e estender o braço.

## Músculo Redondo Maior

**Origem:** área oval e alongada na face posterior do ângulo inferior da escápula.

**Inserção:** crista medial do sulco intertubercular na face anterior do úmero.

**Inervação:** nervo subescapular inferior.

**Função:** adução, extensão e rotação do braço medialmente.



## Músculo Cabeça Longa do Tríceps Braquial

**Origem:** tubérculo infraglenoidal na escápula.

**Inserção:** tendão comum de inserção com as cabeças medial e lateral, no olecrano da ulna.

**Inervação:** nervo radial.

**Função:** extensão do antebraço na articulação do cotovelo, adutor e extensor do braço na articulação do ombro.

## Músculo Peitoral Maior

**Origem:** parte clavicular - superfície anterior da metade medial da clavícula, parte esternocostal - superfície anterior do esterno, primeiras sete cartilagens costais, na parte esternal da sexta costela, aponeurose do oblíquo esterno do abdome.

**Inserção:** crista lateral do sulco intertubercular do úmero.

**Inervação:** nervos peitorais medial e lateral e parte esternocostal.

**Função:** flexão, adução e rotação medial do braço na articulação do ombro, a parte clavicular é responsável pela flexão do braço estendido, a parte esternocostal responsável pela extensão do braço fletido.

## Músculo Serrátil Anterior

**Origem:** face externa das primeiras nove costelas.

**Inserção:** todo o comprimento da face ventral da margem medial da escápula.

**Inervação:** nervo torácico longo (5º a 7º cervicais).

**Função:** estabilização do cingulo peitoral.



## Músculo Bíceps Braquial

**Origem:** a cabeça longa se origina no tubérculo supraglenoidal da escápula e a cabeça curta origina-se no ápice do processo coracoide.

**Inserção:** tuberosidade do rádio.

**Inervação:** nervo musculocutâneo.

**Função:** flexão o antebraço na articulação do cotovelo e supinador do antebraço.

## Músculo Braquial

**Origem:** região anterior do úmero (faces medial e lateral) e septo intermuscular adjacente.

**Inserção:** tuberosidade da ulna.

**Inervação:** nervo musculocutâneo.

**Função:** sua função é flexionar o antebraço na articulação do cotovelo.

## Músculo Tríceps Braquial

**Origem:** tubérculo infraglenoidal da escápula, a cabeça média tem sua origem na face posterior do úmero e a cabeça lateral na face posterior do úmero.

**Inserção:** insere-se no olecrano.

**Inervação:** nervo radial.

**Função:** extensão do antebraço na articulação do cotovelo.

## Músculo Palmar Longo

**Origem:** epicôndilo medial do úmero.

**Inserção:** insere-se na aponeurose palmar.

**Inervação:** nervo mediano.

**Função:** flexionar a articulação do punho, devido à aponeurose palmar ancorar na pele da mão.



#### 4.4.4 – Relação dos Principais Músculos dos Membros Inferiores

##### Músculo Glúteo Máximo

**Origem:** linha glútea posterior do ílio e face posterior do sacro e do cóccix.

**Inserção:** tuberosidade glútea do fêmur, trato iliotibial do sacro e do cóccix.

**Inervação:** nervo glúteo inferior.

**Função:** estender e rodar lateralmente a coxa.

##### Músculo Glúteo Médio

**Origem:** face externa do ílio, entre as linhas glúteas anteriores e posteriores.

**Inserção:** face lateral do trocânter maior do fêmur.

**Inervação:** nervo glúteo superior.

**Função:** abdução e rotação medial da coxa.

##### Músculo Glúteo Mínimo

**Origem:** face externa do ílio, entre as linhas glúteas anteriores e inferior.

**Inserção:** face anterior do trocânter maior do fêmur.

**Inervação:** nervo glúteo superior.

**Função:** abduzir e rodar medialmente a coxa.

##### Músculo Piriforme

**Origem:** face anterior do sacro.

**Inserção:** borda superior do trocânter maior do fêmur.

**Inervação:** segundo nervo sacral.



**Função:** rotação lateral da coxa e auxiliador da extensão e da abdução de coxa.

### Músculo Quadrado Femoral

**Origem:** origina-se na tuberosidade isquiática.

**Inserção:** lateralmente na crista intertrocantérica.

**Inervação:** nervo para o músculo quadrado femoral e gêmeo inferior.

**Função:** rotacionar lateralmente e aduzir a coxa.

### Músculo Tensor da Fáscia Lata

**Origem:** origina-se na porção anterior da crista ilíaca e espinha ilíaca anterossuperior.

**Inserção:** trato iliotibial da fáscia lata.

**Inervação:** nervo glúteo superior.

**Função:** tracionar a fáscia lata, auxiliar na flexão, abdução e rotação medial da coxa.

### Músculo Sartório

**Origem:** espinha ilíaca anterossuperior.

**Inserção:** face proximal medial da tíbia, logo abaixo da tuberosidade.

**Inervação:** nervo femoral.

**Função:** flexionar a coxa e a perna, rodar lateralmente a coxa.

### Músculo Quadríceps

O músculo quadríceps é formado por quatro músculos:

**Reto Anterior** - origina-se na espinha ilíaca anteroinferior e logo abaixo do acetábulo do osso do quadril.

**Vasto Lateral:** origina-se no trocânter maior e lábio lateral da linha áspera do fêmur.



**Vasto Medial:** origina-se no lábio medial da linha áspera do fêmur.

**Vasto Intermédio:** origina-se na face anterior da diáfise do fêmur.

Todos esses músculos se **inserem** na tuberosidade da tíbia, via patela e ligamento da patela.

Todos esses músculos são **inervados** pelo nervo femoral.

A **função** destes músculos, juntos, é realizar a extensão da perna, enquanto o reto ainda participa da flexão da coxa.

### Músculo Bíceps Femoral

**Origem:** cabeça longa origina-se na tuberosidade isquiática, a cabeça curta é originada no lábio lateral da linha áspera.

**Inserção:** face lateral da cabeça da fíbula e côndilo lateral da tíbia.

**Inervação:** nervo ciático.

**Função:** flexionar a perna e a cabeça longa estende a coxa.

### Músculo Semitendinoso

**Origem:** tuberosidade isquiática.

**Inserção:** face medial da epífise proximal da tíbia.

**Inervação:** nervo tibial.

**Função:** flexionar a perna e estender a coxa.

### Músculo Semimembranoso

**Origem:** tuberosidade isquiática.

**Inserção:** face medial da epífise proximal da tíbia.

**Inervação:** nervo tibial.

**Função:** flexionar a perna e estender a coxa.





## Músculo Tibial Anterior

**Origem:** côndilo lateral e dois terços proximais da diáfise da tíbia e membrana interóssea.

**Inserção:** face medial do 1º cuneiforme e 1º metatarsal.

**Inervação:** nervo fibular profundo.

**Função:** dorsiflexão e inversão do pé.

## Músculo Gastrocnêmio

**Origem:** côndilos lateral e medial do fêmur.

**Inserção:** calcâneo, através do tendão calcâneo.

**Inervação:** nervo fibular.

**Função:** flexão da perna e flexão plantar do pé.

## Músculo Sóleo

**Origem:** origina-se na face posterior do terço proximal da fíbula e terço médio da tíbia.

**Inserção:** calcâneo através do tendão calcâneo.

**Inervação:** nervo tibial.

**Função:** flexão plantar do pé.



# SISTEMA CARDIOVASCULAR

## 5 – Introdução ao Sistema Cardiovascular

Ufa! Depois de um capítulo com quase todos os músculos do corpo, agora vamos conversar um pouco sobre o sistema cardiovascular, que tem como função oferecer **nutrição** e **oxigenação** para as células.

Agora vamos falar do coração, o principal órgão do sistema cardiovascular. Vamos lá!

### 5.1 – O coração

Sabemos que o coração é o órgão responsável pelo bombeamento do sangue através do corpo. Ele pode ser caracterizado como um órgão muscular (lembra da aula de músculos? Ele apresenta um tecido estriado cardíaco), é oco, se situa no mediastino, mais precisamente na região entre o esterno e a coluna vertebral e acima do diafragma (figura 30).

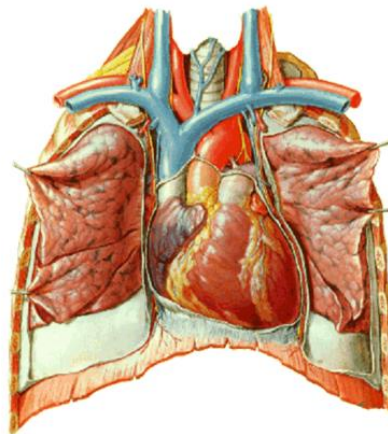


Figura 30 - Posicionamento do coração

<https://i.pinimg.com/originals/19/46/35/1946354cc3e47d8eac8f12b7b4a36774.jpg>

O coração está localizado obliquamente e seu ápice mais inclinado para o lado esquerdo do plano mediano, conforme visualizamos na figura acima.

O ápice do coração, que fica localizado na região inferior, é mais lateral, enquanto a base (região superior) é mais medial.

Para conseguir bombear o sangue para todo o corpo, o coração precisa ter uma força de contração muito boa, e quem é o responsável por isso é o músculo cardíaco, chamado também de **miocárdio**, o qual é revestido externamente por uma serosa protetora denominada **pericárdio**, que se localiza ao redor do coração e das raízes dos grandes vasos. O pericárdio apresenta dois componentes, o pericárdio fibroso e o pericárdio seroso.

O pericárdio seroso consiste em duas partes: a camada parietal e a camada visceral. Essa segunda adere ao coração e forma sua cobertura externa no qual também podemos chamar de **epicárdio**.

Observe a imagem abaixo:

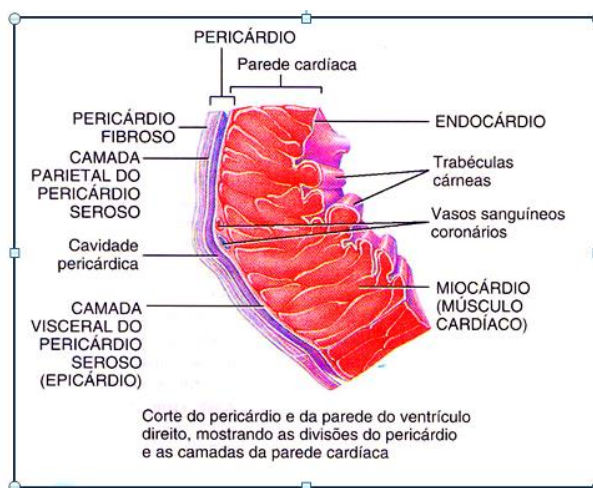


Figura 33 - Revestimentos do coração

<https://www.auladeanatomia.com/novosite/wp-content/uploads/2015/11/Nova-Imagem-32.bmp?x73193>

Devemos saber que o coração apresenta **quatro câmaras** (dois átrios e dois ventrículos) separadas pelo **septo atrioventricular**. A comunicação entre átrios e ventrículos ocorre devido aos óstios atrioventriculares e cada um deles apresenta sua valva.

As valvas importantes papel de impedem a passagem aleatória de sangue entre as câmaras do coração e isso é controlado através dos músculos papilares.

As valvas subdividem-se e passam a ser denominadas **válvulas** ou **cúspides**. Do lado **direito** do coração, a valva entre o átrio e ventrículo apresenta **três cúspides**, sendo chamada de valva **tricúspide**.

Na porção esquerda, a valva **atrioventricular** esquerda se divide em duas válvulas e é denominada de valva **bicúspide** ou **mitral**.

Se nós observamos a imagem abaixo, ficará mais fácil de entendermos!

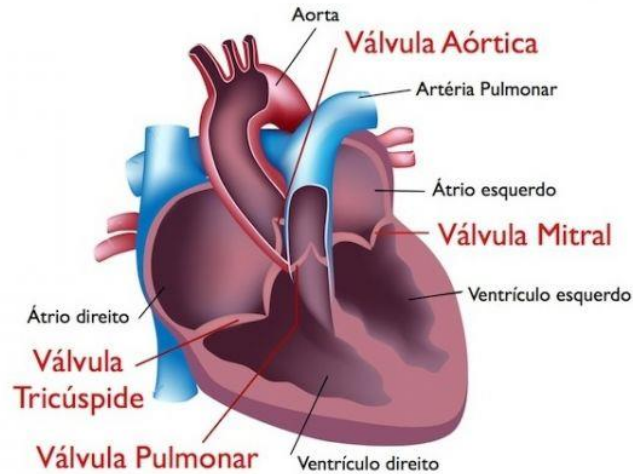


Figura 32 - Átrios, ventrículos e válvulas do coração

[https://wiy.com.br/noticias/wp-content/uploads/2019/03/1d28cboco244cba11838a361a407dbe3-640\\_427.jpeg](https://wiy.com.br/noticias/wp-content/uploads/2019/03/1d28cboco244cba11838a361a407dbe3-640_427.jpeg)

## 5.2 – Os Vasos Sanguíneos

Os vasos sanguíneos presentes no sistema cardiovascular são compostos por **artérias**, **veias** e **capilares**.

Vamos lá!

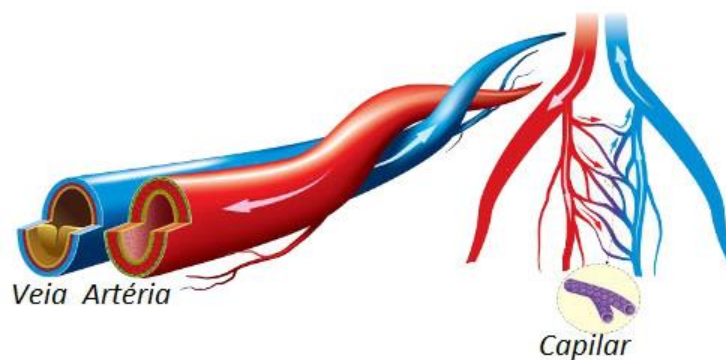


Figura 34- Veias, artérias e capilares sanguíneos

[https://static.mundoeducacao.bol.uol.com.br/mundoeducacao/conteudo\\_legenda/d0980178dcef4dffbc537a33ce0b9dcc.jpg](https://static.mundoeducacao.bol.uol.com.br/mundoeducacao/conteudo_legenda/d0980178dcef4dffbc537a33ce0b9dcc.jpg)

## 5.2.1 – Artérias

As artérias são tubos cilíndricos que contêm elasticidade e tem o papel de conduzir o sangue rico em oxigênio do coração para o resto do organismo.

É interessante dizer que essa elasticidade presente nas artérias é muito importante, pois faz com que ela se **adapte** à demanda de fluxo sanguíneo e permita o controle dos **níveis pressóricos**.

A composição das artérias faz com que elas apresentem características diferentes e sejam divididas em: artérias de grande, médio e pequeno calibre, além das arteríolas.

## 5.2.2 – Veias

Se apresentam em forma de cilindro e são responsáveis por recolher todo o sangue que sofreu a troca gasosa com os tecidos do corpo. Com isso, as veias mandam esse sangue de volta para o coração.

Essas estruturas podem ser divididas pelo seu grande, médio e pequeno calibre, além de existirem também as vênulas (pequenas veias).

Uma informação importante para pensarmos é que as veias são menos calibradas e se apresentam em maior quantidade do que as artérias. Comumente uma artéria vem acompanhada por duas veias.

## 5.2.3 – Capilares

Diferentemente das artérias e veias, os capilares sanguíneos são vasos bem pequenos, quase que microscópicos que tem a responsabilidade de promover troca gasosa entre sangue e tecidos. São localizados na interposição entre veias e artérias.

## 5.2 – A circulação Sanguínea

A circulação sanguínea pode ser dividida em: circulação pulmonar (também conhecida como pequena circulação) e circulação sistêmica (ou grande circulação).

Na **circulação pulmonar**, o sangue que é rico em gás carbônico passa do átrio esquerdo para o ventrículo direito e é em seguida impulsionado para o tronco pulmonar e artérias pulmonares até a rede de capilares dos pulmões. Já na **circulação sistêmica** o sangue rico em oxigênio sai dos pulmões pelas veias pulmonares e chega ao átrio esquerdo dirigindo-se ao ventrículo direito que o encaminha para a artéria aorta e desta para o restante do corpo.

Aqui embaixo vou deixar uma figura para ilustrar melhor esses dois tipos de circulação:



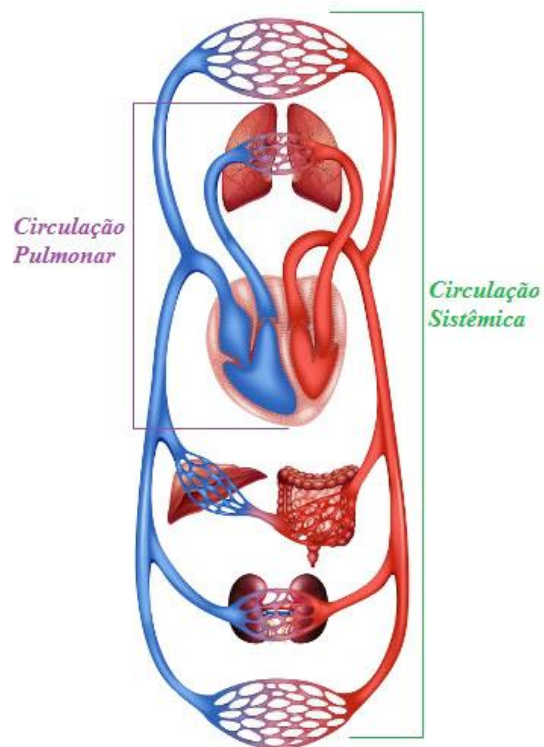


Figura 35- Circulação pulmonar e Circulação sistêmica

<https://s3.static.brasilecola.uol.com.br/img/2016/07/circulacao.jpg>

# SISTEMA RESPIRATÓRIO

## 6 – Introdução ao Sistema Respiratório

O Sistema Respiratório é responsável pelas **trocãs gasosas** entre o organismo e o ambiente, possibilitando que o processo respiratório nos seres humanos aconteça em conjunto com o sistema circulatório.

Inicialmente, vamos entender a divisão do trato respiratório em região superior e região inferior.

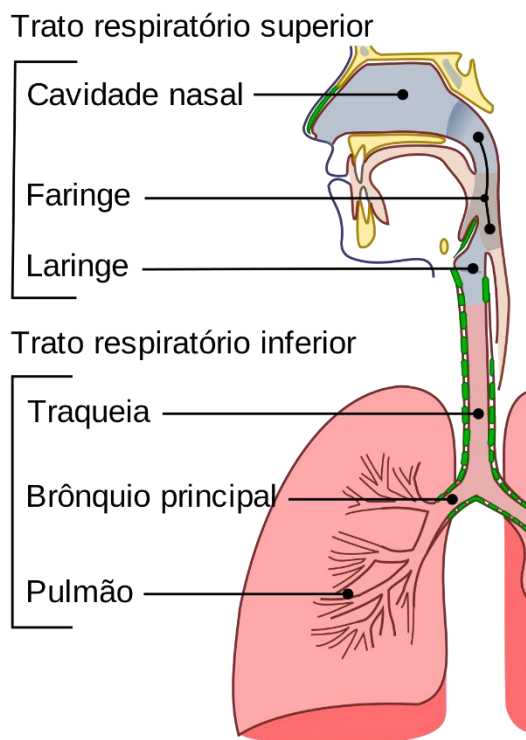


Figura 36- Divisão do trato respiratório

[https://upload.wikimedia.org/wikipedia/commons/thumb/a/a4/Illu\\_conducting\\_passages\\_pt.svg/1200px-Illu\\_conducting\\_passages\\_pt.svg.png](https://upload.wikimedia.org/wikipedia/commons/thumb/a/a4/Illu_conducting_passages_pt.svg/1200px-Illu_conducting_passages_pt.svg.png)

## 6.1 – Trato Respiratório Superior

O trato respiratório superior é caracterizado pela **cavidade nasal, faringe e laringe**.

O nariz é o órgão que representa a parte inicial do nosso sistema respiratório. Localizado no plano mediano da face, esse órgão é composto pelo **nariz** externo (pirâmide nasal), **cavidade nasal** (fossa nasal) e **seios paranasais**.

- **Nariz externo:** ele se caracteriza por uma parte óssea e uma parte cartilaginosa, no qual a base é formada pelas **narinas** (dois canais separados pelo septo nasal), que tem o papel, através da cavidade nasal, inspirar o ar até o vestíbulo nasal e o ápice, denominado raiz.
- **Fossa nasal:** inicia-se nas narinas e está dividida em esquerda e direita pelo septo nasal.
- **Seios paranasais:** podemos dividi-los em: seio maxilar, seio frontal, seio etmoidal e seio esfenoidal.

O **seio maxilar**, é o maior seio paranasal existente e se localiza no do osso maxilar

O **seio frontal** fica localizado na região posterior dos arcos superciliares. Esse tipo de seio começa a se desenvolver após os dois anos de idade e, aproximadamente aos vinte anos esse crescimento é cessado.

O **seio etmoidal**, também conhecido como vesículas etmoidais, apresenta-se na porção lateral do osso etmoide na parte superior das cavidades nasais em forma de inúmeras vesículas formando um labirinto.

O **seio esfenoidal**, localizado no interior do osso esfenoidal, se apresenta em forma assimétrica, quando muito extenso chega a atingir as asas maiores do osso esfenoidal e em algumas situações podem invadir a porção basilar do osso occipital.

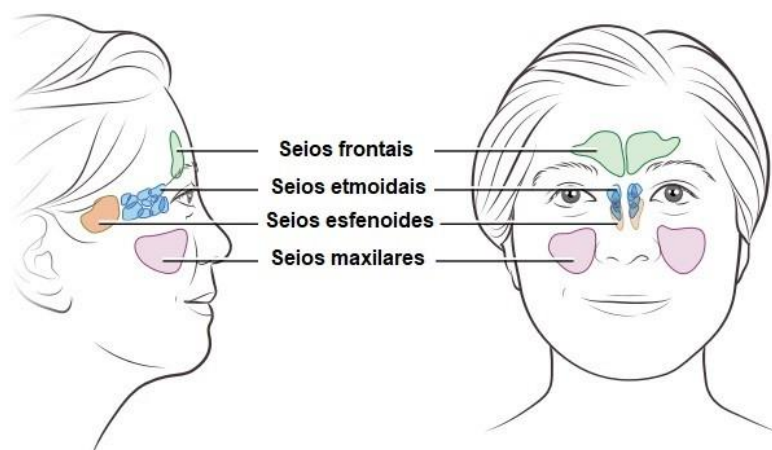
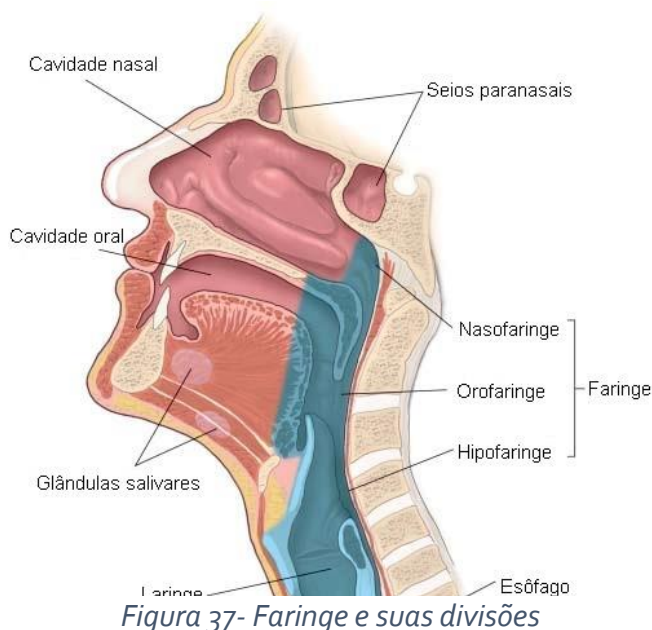


Figura 36- Seios paranasais

<https://www.topicosdesaude.com/wp-content/uploads/2019/07/seios-paranasais.jpg>



Outro órgão do trato respiratório superior é **faringe**, um canal responsável por associar o sistema respiratório e digestivo. Ela pode ser dividida em três partes: **nasofaringe**, **orofaringe** e **laringofaringe**.



<http://anatomiaonline.com/wp-content/uploads/2015/10/cortesagital.jpg>

A **nasofaringe** serve de via de passagem a partir do nariz à garganta, para o ar até a traqueia, brônquios e pulmões.

A **laringofaringe** devido às suas ligações, é uma via tanto digestória quanto respiratória

A **orofaringe** se comunica com a boca e serve como uma passagem comum para o ar e o alimento.

## 6.2 - Trato Respiratório Inferior

O trato respiratório superior é caracterizado pela **traqueia**, **brônquio principal** e **pulmão**

A traqueia pode ser caracterizada como um tubo localizado verticalmente e em formato cilíndrico que apresenta vários anéis cartilagosos em forma de C, os quais chamamos de **cartilagens traqueais**.

A estrutura entre esses anéis é conhecida como **ligamentos anulares**.

A porção final da traqueia é chamada de **carina** ou (carina traqueal) e logo após essa estrutura, a traqueia se ramifica em brônquio principal direito e esquerdo.

É importante sabermos que os **brônquios** são **ramificações da traqueia**.

Os **brônquios** se caracterizam por pequenos tubos ocos com diâmetros que podem variar. Eles são classificados em brônquios de **primeira ordem** ou brônquios principais devido a sua semelhança com a traqueia e cada brônquio principal dá origem a pequenos **brônquios lobares** (que podem ser chamados de secundários também) que posteriormente darão origens aos **brônquios segmentares** (ou de terceira ordem) e finalmente, estes, darão origem em **bronquíolos**.

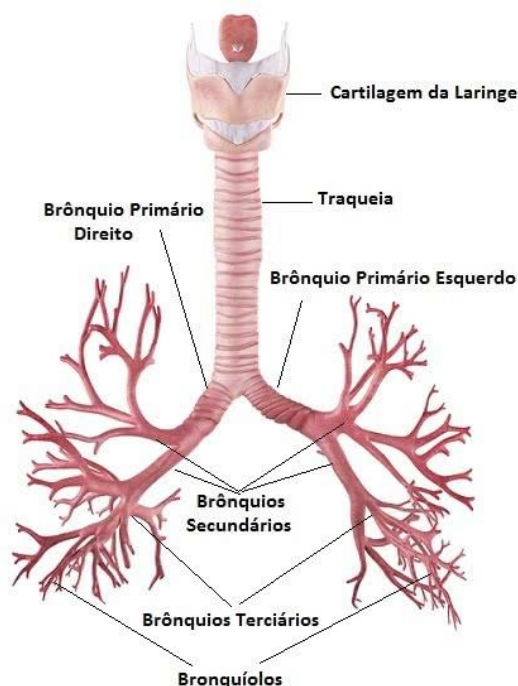


Figura 38- Traqueia e suas divisões

<http://anatomiaonline.com/wp-content/uploads/2015/10/cortesagital.jpg>

Um terceiro componente do trato respiratório inferior são os pulmões, que se localizam no interior do tórax, sendo protegido pela caixa torácica.

A base pulmonar se encontra apoiada no **diafragma**, que é um músculo estriado esquelético

Cada pulmão pode ser dividido da seguinte forma:

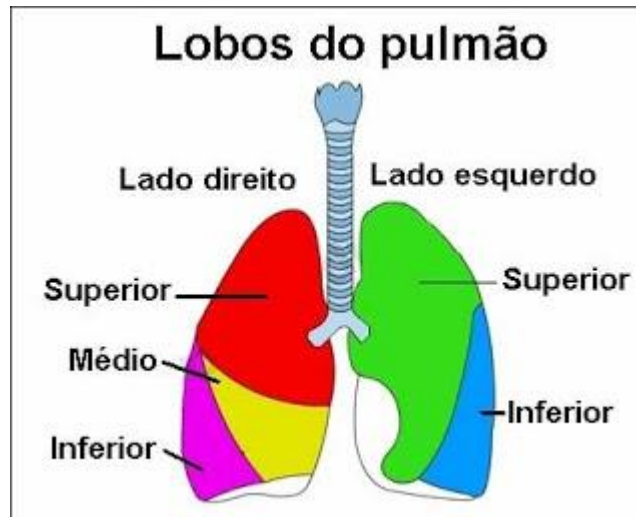


Figura 39- Lobos pulmonares

[http://1.bp.blogspot.com/\\_JOwtWn65Cfo/SPqsWXtbOrI/AAAAAAAAADE/Sqyac2oOMg8/s320/pulmao+2.jpg](http://1.bp.blogspot.com/_JOwtWn65Cfo/SPqsWXtbOrI/AAAAAAAAADE/Sqyac2oOMg8/s320/pulmao+2.jpg)

- **Pulmão direito:** apresenta os lobos superior, médio e inferior.
- **Pulmão esquerdo:** apresenta apenas dois lobos, o superior e inferior.

Cada pulmão é revestido por uma membrana serosa, com parede dupla, que chamamos de **pleura**.

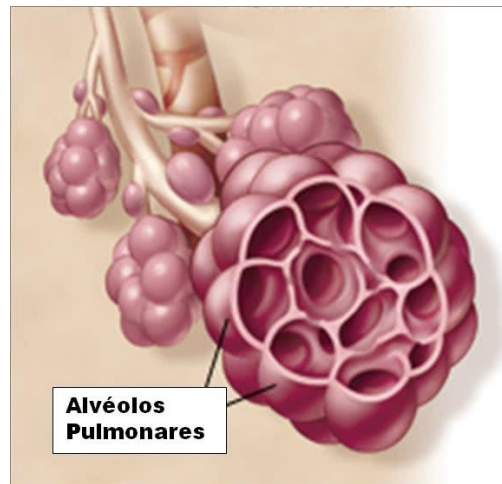
Existem dois tipos de pleura, a **pulmonar** (ou visceral), caracterizada por aderir os pulmões, e pleura **parietal**, que recobre a face costal do pulmão e está intimamente ligada à caixa torácica.

Entre essas paredes há um espaço chamado de espaço virtual, no qual há o preenchimento por um líquido, conhecido como **líquido pleural**, que reduz o atrito entre elas.

Mais acima falamos sobre a árvore brônquica, que apresenta um componente muito importante e que se localiza dentro dos pulmões. Estamos aqui falando dos alvéolos.

Os alvéolos podem ser encontrados isolados ou em grupos, e são compostos por **pneumócitos tipo I**, que facilitam as trocas gasosas dos alvéolos com a rede de capilares que os cobrem, e pelos **pneumócitos tipo II**, responsáveis por excretar o **surfactante pulmonar** (substância que reduz a tensão superficial).

Para entendermos melhor o que são os alvéolos, vamos observar a imagem abaixo:



*Figura 40- Alvéolos pulmonares*

[https://static.todamateria.com.br/upload/al/va/alva\\_olos.jpg](https://static.todamateria.com.br/upload/al/va/alva_olos.jpg)

# SISTEMA NERVOSO

## 7 – Introdução ao Sistema Nervoso

Finalmente chegamos ao último capítulo do nosso livro antes das questões comentadas. Como você está se saindo? Tudo bem?

Agora vamos entrar no sistema nervoso. Não se desespere! Muitas pessoas acham a neurologia um bicho de sete cabeças, mas vamos parar com esses mitos e vamos descomplicar ela aqui, nesse capítulo, certo?

Bom, primeiramente é importante saber que muitas funções do nosso sistema nervoso dependem da nossa vontade, como por exemplo, correr, chutar uma bola... Já outras funções são realizadas de maneira involuntária, ou seja, sem que haja necessidade de "geração de força" como por exemplo os movimentos peristálticos que acontecem pós-almoço.

Nesse capítulo vamos entender o porquê isso acontece e quem são os responsáveis por isso.

### 7.1 – Divisão do Sistema Nervoso

Primeiramente devemos entender que podemos estudar o sistema nervoso de duas maneiras, através da divisão anatômica (ou seja, através das estruturas do corpo humano baseado em regiões, relações e proximidades) e também de maneira funcional, embora as duas porções sejam interdependentes.

Bom, vamos começar descomplicando através da divisão clássica do sistema nervoso em **sistema nervoso central** e **sistema nervoso periférico**.

Existem outras divisões, mas vamos nos ater a essas duas, mais cobradas em concursos.

Olhe só essa imagem aqui embaixo:



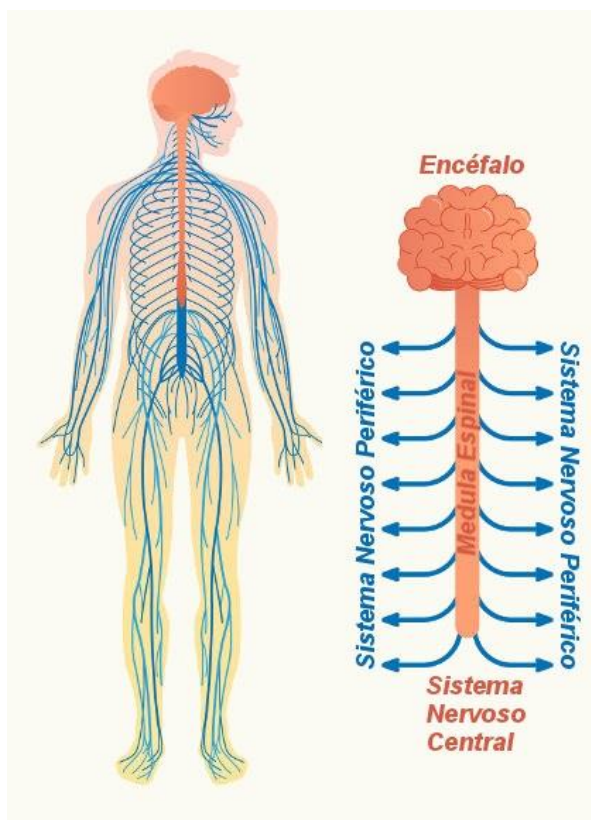


Figura 41- Sistema nervoso central X sistema nervoso periférico

<http://www.anatomiaemfoco.com.br/wp-content/uploads/2018/11/sistema-nervoso-perif%C3%A9rico.jpg>

- **Sistema Nervoso Central (SNC):** formado pelo encéfalo (cérebro, cerebelo e tronco encefálico) e medula espinhal (estruturas localizadas no esqueleto axial, dentro do crânio e do canal medular).

O SNC é especialista na recepção e interpretação de estímulos, de comando e também em desencadear respostas.

- **Sistema Nervoso Periférico:** é constituído pelas vias que conduzem os estímulos ao SNC ou que levam até os órgãos efetadores (músculos ou glândulas) as ordens oriundas do SNC. Essa parte do sistema nervoso é composta por nervos cranianos e espinhais; gânglios e terminações nervosas.

## 7.2 – Principais componentes do Sistema Nervoso

O sistema nervoso só funciona porque temos estruturas que fazem um papel importante na transmissão de impulsos elétricos, por exemplo. Mas você saberia me dizer que estruturas são essas?

Bom, basicamente temos as células da glia (neuroglia) e os neurônios.

## 7.2.1 – Neurônios

Os neurônios são células responsáveis pela **transmissão de estímulos** do meio (interno e externo), possibilitando ao organismo a execução de respostas adequadas para a relação com o meio ambiente.

Vamos estudar a estrutura básica de um neurônio para que possamos entender melhor suas funções?

O neurônio é a célula básica do sistema nervoso. Ela é composta de um **corpo celular** (também chamado de soma). É no corpo celular que encontramos o núcleo da célula.

Além disso os neurônios apresentam pequenas ramificações que parecem antenas, chamadas de **dendritos**. Os dendritos captam a informação e a transmitem para o corpo celular e dali a informação vai para o axônio.

O **axônio** é caracterizado por um longo prolongamento que conduz os impulsos elétricos. Os axônios podem se ramificar e essas ramificações são chamadas de **colaterais**. Todos os axônios têm um início (**cone de implantação**), um meio (o axônio propriamente dito) e um fim (**terminal axonal** ou botão terminal).

O terminal axonal é o local onde o axônio entra em contato com outros neurônios e/ou outras células e passa o impulso nervoso.

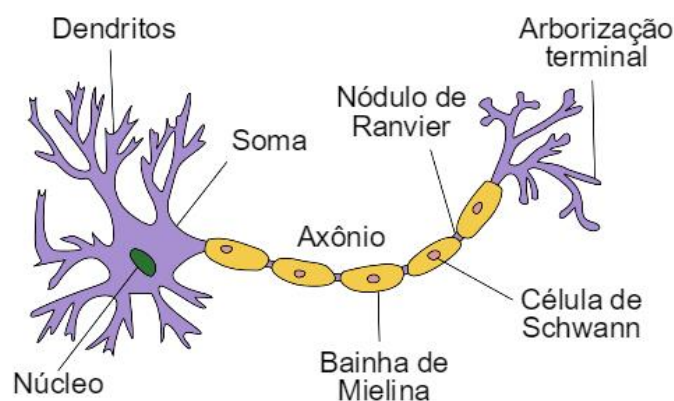


Figura 42- A estrutura de um neurônio

<https://static.significados.com.br/foto/partes-neuronio.jpg>

Os axônios dos neurônios normalmente são envolvidos por bainha de mielina, que nada mais é do que um invólucro composto de lipídeo e tem o papel de atuar como um isolante facilitador do impulso nervoso.

Mas você já parou para se perguntar como essa bainha de mielina surge?

Bom, no **sistema nervoso periférico**, quem produz essa bainha de mielina é a **célula de Schwann**, que é considerada uma **célula glial**, bem como o **oligodendrócito**, que também é produtor de bainha de mielina, porém, apenas no **sistema nervoso central**.

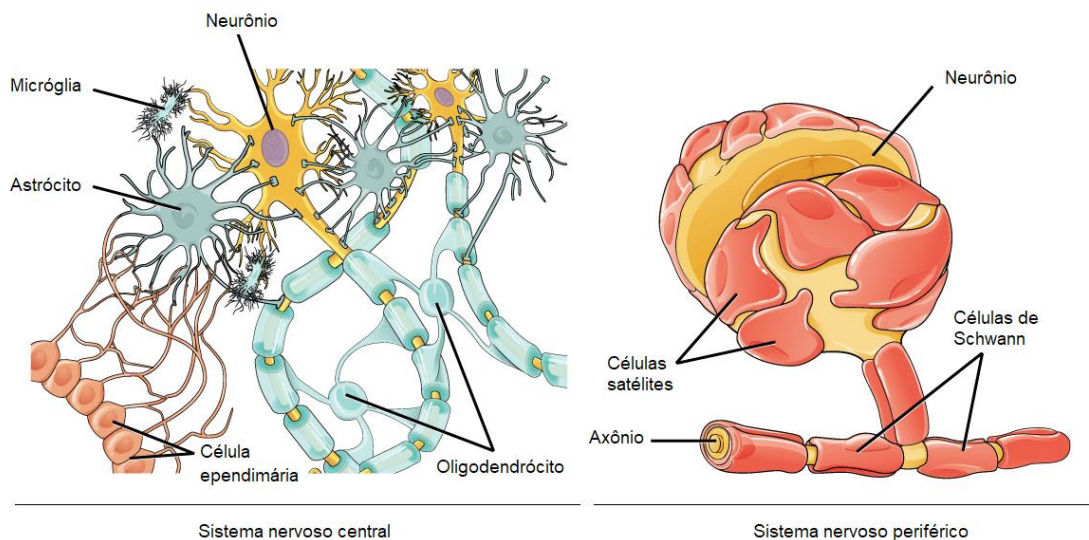


Figura 43- Células produtoras de bainha de mielina no SNC e no SNP

<https://cdn.kastatic.org/ka-perseus-images/d2a7f9c9329495ba6f9372cccd2b9cde17b13406.png>

## 7.2.2 – Impulso Nervoso

Os impulsos que também podemos chamar de potencial de ação são causados pela **despolarização da membrana** além de um limiar (nível crítico de despolarização que deve ser alcançado para disparar o potencial de ação).

Os potenciais de ação, quando desencadeados, não apresentam diminuição e nem duração quando são conduzidos, ou seja, eles não "perdem a força" conforme a distância a ser percorrida. Eles apresentam tamanho e duração fixos.

O importante a se saber é há a presença de espaços entre a formação de uma bainha de mielina e outra. Esses espaços são chamados de nódulos (ou **nodos de Ranvier** nos axônios). Esses nodos fazem com que o impulso nervoso percorra de forma **saltatória** ou seja mais rápida, pois a resposta a um estímulo tem que ser muito rápida.



### Condução do impulso nervoso:

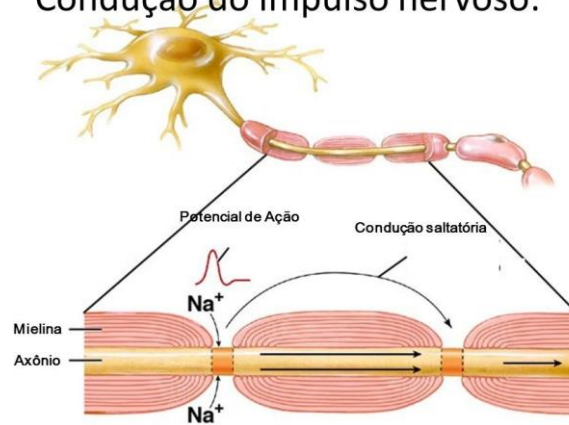


Figura 44- A condução de um impulso nervoso em um neurônio

<https://slideplayer.com.br/slide/3025120/11/images/6/Condu%C3%A7%C3%A3o+do+impulso+nervoso%3A.jpg>

## 7.2.3 – Células Gliais

As células da neuroglia (ou células gliais) cumprem a função de sustentar, proteger, isolar e nutrir os neurônios.

Existem diversos tipos de células gliais, dentre elas, podemos citar os astrócitos, micróglia e oligodendrócitos (que acabamos de estudar).

Vamos estudar todas elas?

- **Oligodendrócitos:** células responsáveis pela produção da bainha de mielina no sistema nervoso central.
- **Astrócitos:** células de formato estrelado com vários processos que irradiam do corpo celular. Estas células ligam os neurônios aos *capilares sanguíneos* e a pia-máter.
- **Células de Schwann:** possuem a mesma função dos oligodendrócitos, no entanto, se localizam ao redor dos axônios do sistema nervoso periférico.
- **Células Ependimárias:** revestem os ventrículos do cérebro e o canal central da medula espinhal. Em algumas regiões, estas células são ciliadas, facilitando a movimentação do líquido cefalorraquidiano.
- **Micróglia:** funcionam como células fagocitárias. Participam da inflamação e reparação do SNC. Além disso, apresentam papel no processo imunológico e remove os restos celulares que surgem nas lesões do SNC.

## 7.2.4 – Substância Branca X Substância Cinzenta

No SNC, existem as substâncias cinzenta e branca. Do que elas são compostas?

- **Substância cinzenta:** formada pelos corpos dos neurônios.
- **Substância branca:** formada pelos axônios dos neurônios.

Olhe só essa representação esquemática da medula. No lado esquerdo podemos observar o encéfalo e no lado direito, a medula.

Repare que a disposição da substância cinzenta e branca são diferentes. Enquanto no encéfalo a substância cinzenta é mais externa, na medula, ela fica internalizada no H medular.

Já a substância branca, no encéfalo é interna e ao compararmos com a medula, ela é mais externa.

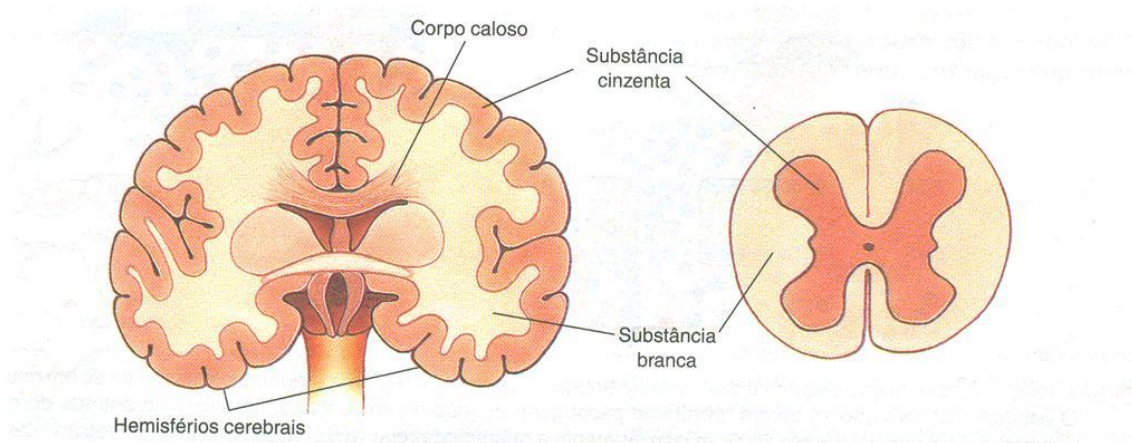


Figura 45- Disposição das substâncias cinzentas e brancas na medula e no encéfalo

<https://docplayer.com.br/docs-images/65/52703162/images/14-2.jpg>

## 7.2.5 – O nervo

Os nervos podem ser caracterizados como o conjunto de vários feixes nervosos que podem ser formados de axônios ou de dendritos.

As fibras nervosas formadas pelos prolongamentos dos neurônios se organizam em feixes.

Cada uma dessas fibras é envolvida por uma camada conjuntiva que podemos chamar de **endoneuro**.

Já os feixes são envolvidos por uma bainha conjuntiva denominada **perineuro**.

Os feixes agrupados formarão um nervo que deverá estar envolvido por um tecido conjuntivo que chamamos de **epineuro**.

Vamos entender melhor:

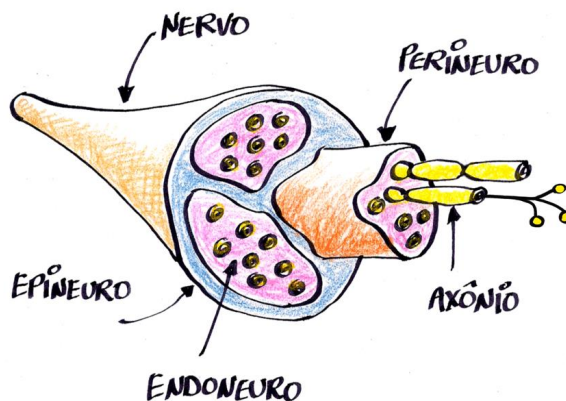


Figura 46- O nervo e seus revestimentos.

<https://2.bp.blogspot.com/-dybYMxC2tdM/VrSGQhByKWI/AAAAAAAAADnw/gsl6FNeEvzo/s1600/nervo-1.gif>

## 7.3 Medula Espinal

A medula espinal é uma estrutura em **formato cilíndrico** com aproximadamente 45 cm que fica localizada dentro do **canal vertebral** e tem um importante papel no envio e no recebimento de todos os sentidos do corpo.

Todas as informações sensitivas e motoras passam pela medula, ou seja, informações oriundas das vísceras para o encéfalo, informações que partem do encéfalo para os músculos, tudo parte da medula, com exceção da região da cabeça, que está sob domínio dos nervos cranianos (vamos estudá-los mais a frente).

Ao contrário de outras regiões do Sistema Nervoso Central como no córtex e no tronco encefálico (composto pelo mesencéfalo, ponte e bulbo), na medula a substância cinzenta está localizada **internamente** e a branca **externamente** (figura 45).

A medula espinal também é responsável pelo que chamamos de **arcos reflexos**, atividades muito importantes para movimentos rápidos e automáticos, sempre com o papel de defesa de corpo do indivíduo.

Quer um exemplo? Quando você pisa em um prego, tira rapidamente o pé, pois recebeu um estímulo doloroso. Quem realiza esse tipo de movimentação é o reflexo patelar. Esse reflexo faz com que sejamos rápidos o suficiente, antes de que essas informações cheguem ao nível de consciência no encéfalo.

Vamos estudar agora a delimitação da medula espinal?

- **Superiormente:** plano transversal que passa ao nível do forame magno;
- **Inferiormente:** a medula termina na altura das vértebras L1 e L2.

A medula também apresenta o que chamamos de **intumescências**, que nada mais são do que **dilatações** devido ao número de neurônios aumentados em uma determinada região. Existem duas regiões na medula que apresentam intumescências, são elas:

- **Intumescência cervical:** é a **dilatação** da medula espinal na região **cérvicotorácica** devido ao aumento do número de neurônios cujas fibras nervosas vão constituir os nervos destinados ao pescoço e membros superiores (principalmente de região de plexo braquial, composto pelas raízes de C5 a T1).
- **Intumescência Lombar:** é a **dilatação** da medula espinal na região **lombossacral** devido ao aumento do número de neurônios cujas fibras nervosas vão constituir os nervos destinados à pelve e membros inferiores, que são nervos pertencentes ao plexo lombossacral (raízes de L1 a S2).
- **Cone medular:** É a porção **terminal** da medula espinal em forma de **cone**.
- **Cauda equina:** formada pelos ramos ventrais dos nervos espinais surgida na intumescência lombar. Leva esse nome devido ao fato de realmente parecer-se com um rabo de cavalo (figura 47).

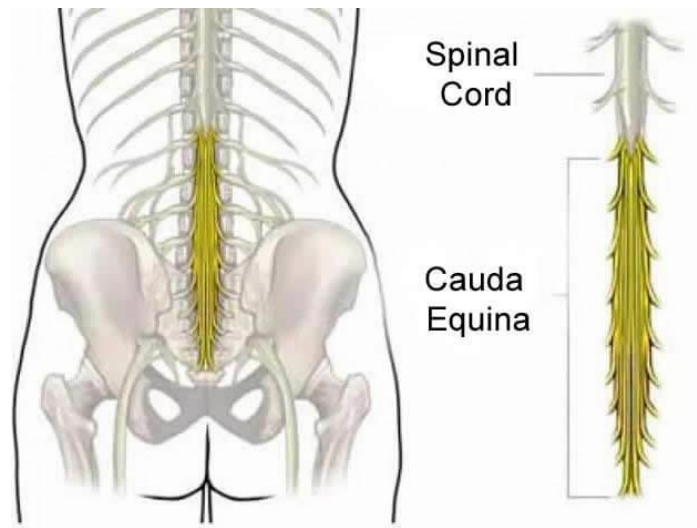


Figura 47- Cauda Equina

<https://vertebrata.com.br/wp-content/uploads/2018/09/cauda-equina.jpg>

### 7.3.1 – Nervos Espinhais

Da medula espinhal emergem **31 pares de nervos espinhais** (que podem ser chamados também de nervos raquidianos ou espinhais). Esses nervos estão relacionados com a sensibilidade corporal e com a musculatura esquelética.

Os nervos espinhais se organizam da seguinte forma: 8 pares de nervos cervicais, 12 pares de nervos torácicos, 5 pares de nervos lombares e 6 pares de nervos sacrais.

Quando o nervo atravessa o forame intervertebral divide-se em duas raízes: raiz posterior (ou **dorsal**) que é uma raiz responsável pela **sensibilidade** e raiz anterior (ou **ventral**) que tem responsabilidade sobre a **motricidade**.

Essas raízes se unem logo após saírem da medula de forma que todos os nervos raquidianos são **mistos** (motores e sensitivos).

Como vimos anteriormente, na medula temos presença de substância cinzenta e substância branca. A substância cinzenta da medula se divide em cornos **dorsais, laterais e ventrais**.

Os **cornos dorsais** recebem os impulsos **sensitivos** dos nervos raquidianos. Os **cornos ventrais** enviam os impulsos **motores** para os músculos estriados esqueléticos.

Já os cornos laterais (presentes apenas na região torácica), enviam aos neurônios motores autônomos (simpáticos) para o funcionamento de todas as vísceras (involuntário).

Os axônios **ascendentes** (que levam informação para o centro) e **descendentes** (que levam informações para a periferia) localizam-se na substância branca.

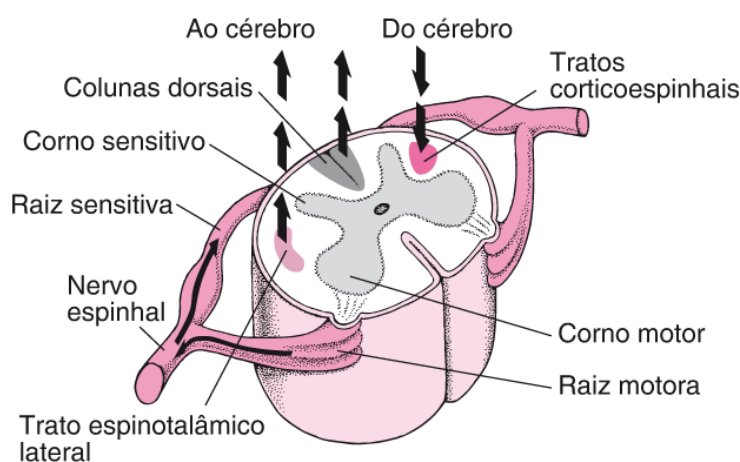


Figura 48- A medula e seus envoltórios

[https://www.msmanuals.com/-/media/manual/home/images/neu\\_to\\_from\\_spinal\\_cord\\_b\\_pt.gif?la=pt&thn=0](https://www.msmanuals.com/-/media/manual/home/images/neu_to_from_spinal_cord_b_pt.gif?la=pt&thn=0)

## 7.3.2 – Meninges

Os componentes do SNC são revestidos e protegidos por estruturas bem rígidas, como a caixa craniana, que protege o encéfalo e a coluna vertebral que acaba por proteger a medula.

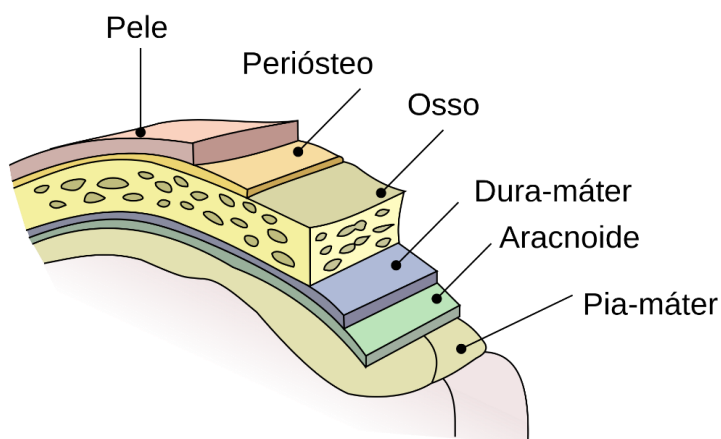


Figura 49- Localização das meninges

[https://www.msmanuals.com/-/media/manual/home/images/neu\\_to\\_from\\_spinal\\_cord\\_b\\_pt.gif?la=pt&thn=0](https://www.msmanuals.com/-/media/manual/home/images/neu_to_from_spinal_cord_b_pt.gif?la=pt&thn=0)

Além dessa superproteção, existem as **meninges**, que são **membranas** conjuntivas que também envolvem e protegem o sistema nervoso central. Vamos entender um pouco mais sobre elas!

Existem **três** meninges: a **dura-máter** (mais externa), **aracnóide-mater** (a intermediária) e a **pia-máter** (a mais interna).

Entre as meninges aracnóide-mater e pia-máter há um espaço preenchido por um líquido denominado **líquido cefalorraquidiano** (ou líquor), esse espaço se chama **espaço subaracnóideo**.

Além do espaço subaracnóideo, existem mais dois espaços entre as meninges, vamos entendê-los na tabela abaixo!

Meninges	Nome do Espaço
Entre Coluna/Crânio e Dura-máter	Epidural/Extradural
Entre Dura-máter e Aracnóide	Subdural
Entre Aracnóide e Pia-máter	Subaracnóideo

\* Tabela baseada no livro Neuroanatomia Funcional de Angelo Machado.

## 7.4 Telencéfalo

Querido (a) aluno (a), você sabia que os dois hemisférios cerebrais, juntos, são chamados de telencéfalo? E o que os uni é uma estrutura chamada corpo caloso?!

Bom, os hemisférios apresentam cavidades que podemos chamar de ventrículos laterais direito e esquerdo. Eles se comunicam com o III ventrículo pelos forames interventriculares.

No telencéfalo também encontramos o córtex, palavra que vem do latim "casca". O córtex nada mais é do que a camada mais externa do cérebro, e é constituída de substância cinzenta (lembra que conversamos sobre isso?)

A espessura do córtex cerebral varia de 2 a 6 mm. Bem fininho, mas importantíssimo!

Nós podemos estudar o telencéfalo através das divisões por lobos, vamos lá!

### 7.4.1 – Lobos Cerebrais

- **Lobo frontal:** responsável pelo planejamento consciente e pelo controle motor.
- **Lobo temporal:** apresenta centros importantes de memória e audição.
- **Lobo parietal:** lida com os sentidos corporal e espacial.
- **Lobo occipital:** relacionado com a visão.
- **Lobo da ínsula:** relaciona-se com a gustação indicam relações com a parte emocional.

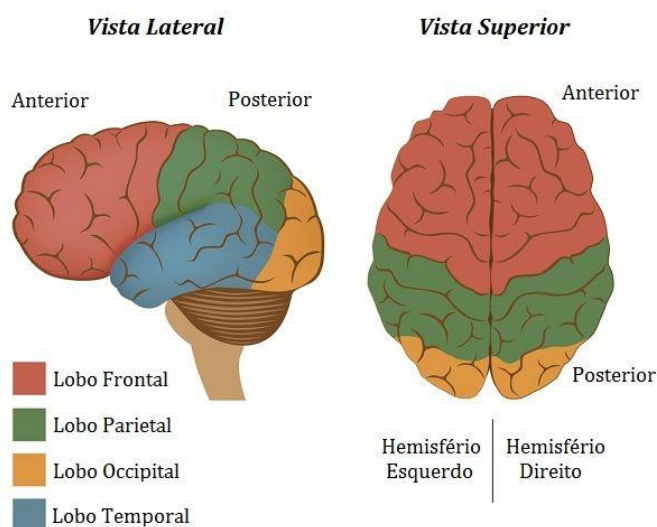


Figura 50- Lobos Cerebrais

<https://static.todamateria.com.br/upload/56/78/56784e94abd35-cerebro.jpg>



## 7.5 - Tronco Encefálico

O tronco encefálico é a parte do sistema nervoso central situado entre a medula espinhal e ventralmente ao cerebelo.

É no tronco encefálico que encontramos as saídas dos nervos cranianos, fibras de passagens e a formação reticular.

Os principais componentes do tronco encefálico são: **mesencéfalo**, **ponte** e **bulbo**.

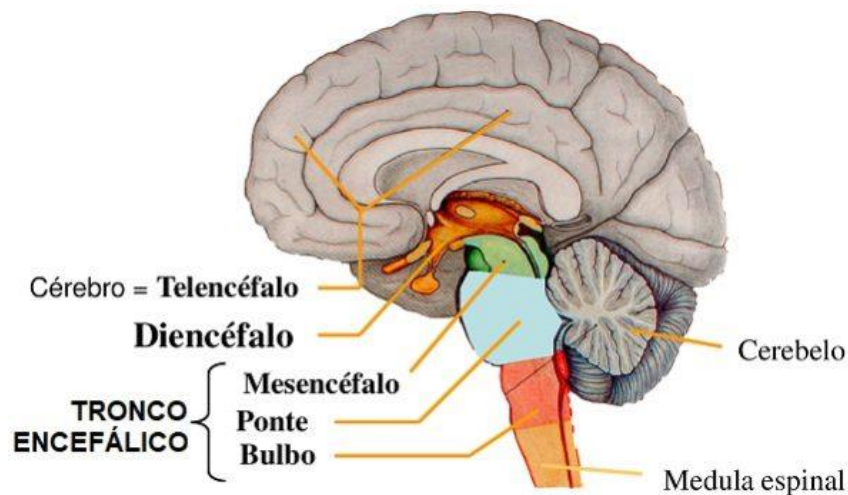


Figura 51- Componentes do tronco encefálico

<https://www.anatomiaemfoco.com.br/wp-content/uploads/2019/09/tronco-encef%C3%A1lico-anatomia-e1567520083865.jpg>

Suas funções são:

- **Mesencéfalo:** é responsável por algumas funções como a visão, audição, movimento dos olhos e movimento do corpo.
- **Ponte:** transmitir as informações da medula e do bulbo até o córtex cerebral, ou seja, realmente funciona como uma ponte.
- **Bulbo:** apresenta funções mais complexas. Produz os estímulos nervosos que controlam a circulação, a respiração, a digestão e a excreção.



## 7.6 Cerebelo

O cerebelo, que também pode ser chamado de “pequeno cérebro” é um importante centro de controle do movimento. Além de ser responsável pelo nosso **equilíbrio**, o cerebelo também tem um papel importante na regulação dos **tônus**.

Apesar de ser bem menor que o cérebro, o cerebelo apresenta a maior parte dos neurônios do sistema nervoso. Na imagem 51 podemos ver a localização do cerebelo, que fica na parte posterior, repousando sobre a **fossa cerebelar** do occipital.

## 7.7 Pares Cranianos

Os pares cranianos são considerados um dos monstros da neurologia, mas calma! Vamos tentar entendê-los de uma maneira fácil e prática.

Todos os pares cranianos fazem conexão com o encéfalo. A grande maioria como podemos ver na figura abaixo se liga ao tronco encefálico.

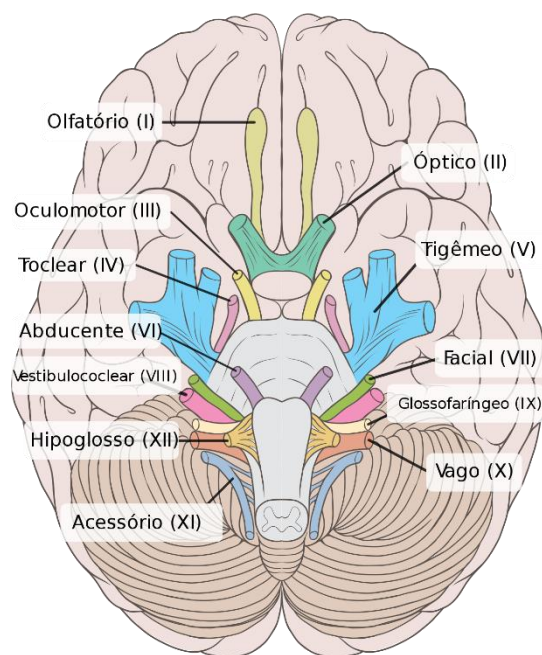


Figura 52- Nervos cranianos

[https://upload.wikimedia.org/wikipedia/commons/thumb/d/de/Brain\\_human\\_normal\\_inferior\\_view\\_with\\_labels\\_pt.svg/1200px-Brain\\_human\\_normal\\_inferior\\_view\\_with\\_labels\\_pt.svg.png](https://upload.wikimedia.org/wikipedia/commons/thumb/d/de/Brain_human_normal_inferior_view_with_labels_pt.svg/1200px-Brain_human_normal_inferior_view_with_labels_pt.svg.png)

Os nervos cranianos também apresentam, assim como os nervos espinhais, feixes de fibras **aférentes** (recebem informação da periferia) e **eférentes** (emitem informações para a periferia).

Nós apresentamos **12 pares de nervos cranianos** e eles sempre estarão representados em algarismo romano (de I a XII).

De acordo com a funcionalidade desses nervos, eles podem ser classificados em nervos **motores**, **sensitivos** e **mistos**. Os nervos motores são aqueles que estão ligados a motricidade; já os nervos sensitivos destinam-se aos órgãos dos sentidos e é por isso que são referidos como sensoriais. Finalmente, os nervos mistos são aqueles que apresentam capacidade motora e sensorial.

Aqui embaixo tem uma tabela que vai te ajudar muito a entender melhor esses nervos. Temos aí a origem, o tipo (se é sensitivo, motor ou misto) e a sua função.

Pares de Nervos	Tipo	Função
I - Olfatório	Sensorial	olfato
II - Óptico	Sensorial	visão (compreende 38% de todos os axônios conectados ao cérebro)
III - Oculomotor	Motor	Movimentos dos músculos da pálpebra e globo ocular
IV - Troclear	Motor	Movimentos dos músculos do globo ocular
V - Trigêmeo	Misto	Percepção da face e da boca e movimentos da bochecha
VI - Abdutor	Motor	Movimentos dos músculos do globo ocular
VII - Facial	Misto	Sentido do paladar e movimentos dos músculos e glândulas salivares.
VIII - Auditivo	Sensorial	Audição e equilíbrio
IX - Glossofaríngeo	Misto	Paladar e deglutição
X - Vago	Misto	Principal nervo do sistema nervoso autônomo.
XI - Acessório	Motor	Deglutição e movimentos da cabeça e ombros.
XII - Hipoglosso	Motor	Movimentos dos músculos da língua

Bom querido (a) aluno (a), nosso estudo desse primeiro livro chegou ao fim, agora, teremos as questões comentadas para que você possa estudar de maneira prática, resolvendo questões.

Lembre-se que eu estou à disposição para sanar suas dúvidas pelo fórum e também pelas redes sociais.



## QUESTÕES COMENTADAS



1. (UNILAVRAS - Prof. de Alfenas/MG) Constituem estruturas participantes do Sistema Nervoso Central e Sistema Nervoso Periférico, respectivamente:

- I) Medula e nervos;
- II) Tronco encefálico e medula;
- III) Telencéfalo e gânglios espinhais;
- IV) Bulbo e diencéfalo;
- V) Cerebelo e medula.

Em relação aos itens acima, estão **INCORRETOS**

- A) apenas os itens I e II.
- B) apenas os itens II, IV e V.
- C) apenas os itens I, III e IV.
- D) os itens I, II, III, IV e V.

**Comentários:**

A **alternativa A** está incorreta. A medula faz parte do sistema nervoso central e os nervos do sistema nervoso periférico. Está correto, porém a questão pede para escolher a opção incorreta, logo, já podemos descartar só de observar o primeiro item.

A **alternativa B** está correta e é o gabarito da questão. Como estudamos no último capítulo, vimos que o tronco encefálico faz parte do sistema nervoso central, juntamente com a medula. Logo, a opção I é incorreta. A opção IV é incorreta pois o diencéfalo faz parte do sistema nervoso central e não do sistema nervoso periférico. E por último, a opção V também coloca a medula como componente do sistema nervoso periférico, quando na verdade ela compõe o sistema nervoso central.

A **alternativa C** está incorreta. O item I está correto, pois medula faz parte do sistema nervoso central e os nervos fazem parte do sistema nervoso periférico. O item II também está correto, pois ambas as estruturas, respectivamente, fazem parte do sistema nervoso central e periférico.

A **alternativa D** está incorreta. Pois como comentamos nas outras alternativas. Os itens I e III estão corretos.



2. (AOCP - Pref. de Jáboatão dos Guararapes/PE) Em relação ao sistema nervoso, assinale a alternativa correta.

- (A) O sistema nervoso permite que o corpo reaja a modificações contínuas do ambiente interno e externo, porém ele não controla as atividades do corpo, como a circulação e a respiração.
- (B) O sistema nervoso periférico é formado pelo encéfalo e pela medula espinhal.
- (C) As fibras nervosas são sustentadas e protegidas por três revestimentos de tecido conjuntivo: Endomísio, perimísio e epimísio.
- (D) Os nervos espinhais (segmentares) saem da cavidade craniana através de forames no crânio.
- (E) As meninges são formadas por três camadas membranosas: pia-máter, aracnoide-máter e dura-máter.

**Comentários:**

A **alternativa A** está incorreta. O sistema nervoso controla as atividades do corpo como a circulação e a respiração. Inclusive, quem faz essa gestão é o bulbo, estrutura contida no tronco encefálico.

A **alternativa B** está incorreta. O encéfalo e a medula espinhal compõem o sistema nervoso central.

A **alternativa C** está incorreta. Os revestimentos de tecido conjuntivo emdomísio, perimísio e epimísio recobrem as fibras musculares, e não as nervosas.

A **alternativa D** está incorreta. Os nervos espinhais não são encontrados no crânio, somente os pares cranianos que estão presentes lá.

A **alternativa E é a correta**. As meninges são caracterizadas por três membranas que são a pia-máter, aracnoide-máter e dura-máter.



3. (URI - Pref. Santo Ângelo/RS) O tecido muscular tem propriedades que nenhum outro tecido no corpo possui. Os músculos apresentam um comprimento normal de repouso, que é definido como o comprimento de um músculo quando não está encurtado nem alongado, isto é, quando não há forças ou tensões aplicadas sobre ele. Relacione as colunas quanto às propriedades musculares e suas capacidades. Após, marque a alternativa que apresenta, de cima para baixo, a sequência correta.

- I. Irritabilidade
- II. Contratilidade
- III. Extensibilidade
- IV. Elasticidade

( ) Capacidade do músculo de retornar ao seu comprimento normal de repouso quando o estímulo para alongamento ou encurtamento é removido.

( ) Capacidade do músculo de se contrair e gerar força quando recebe estímulo adequado.

( ) Capacidade de responder a um estímulo. O músculo se contrai quando estimulado.

( ) Capacidade do músculo de aumentar seu comprimento quando uma força é aplicada.

A. ( ) IV – I – II – III

B. ( ) I – III – II – IV

C. ( ) I – II – III – IV

D. ( ) IV – II – I – III

#### Comentários:

A **alternativa A** está incorreta. Nesse caso, o único item errado é o item II, onde fiz que contratilidade seria a capacidade de responder um estímulo. Na verdade, o papel responsivo a um determinado estímulo é caracterizado como Irritabilidade. As alternativas estão em ordem trocadas.

A **alternativa B** está incorreta. Todos os itens estão selecionados de maneira aleatória.

A **alternativa C** está incorreta. Nessa opção também todos os itens estão colocados de maneira aleatória

A **alternativa D é a correta**. Aqui nessa opção, de acordo com o nosso texto (lá no início de capítulo do sistema muscular) todos os itens estão selecionados de maneira correta.



4. (ECCP - Pref. Municipal de Canoinhas/Sc) Analise a informação e complete a lacuna: A Anatomia é a parte da Biologia responsável pelo estudo da constituição dos organismos\_\_\_\_\_, ou seja: sua estrutura e organização, tanto internas quanto externas. Essa ciência está intimamente ligada à Fisiologia, já que esta é responsável pelo estudo das funções do organismo.

- a) multicelulares
- b) unicelular
- c) bicelular
- d) fatoriais

#### Comentários:

A **alternativa A é a correta**. A anatomia é a parte da biologia e estuda os seres multicelulares, ou seja, que apresentam mais de uma célula

A **alternativa B** está incorreta. Os seres unicelulares são aqueles que possuem o corpo formado por apenas uma célula. A anatomia não estuda esses seres.

A **alternativa C** está incorreta. Organismo bicelulares não existem.

A **alternativa D** está incorreta. Organismos fatoriais não existem na literatura da anatomia.

5. (CETREDE- Pref. Canindé/CE) O CARPO é formado de oito ossos, dispostos em duas fileiras. Qual das opções a seguir NÃO faz parte desse conjunto de ossos?

- a) Escafoide.
- b) Semilunar
- c) Piramidal.
- d) Trapézio.
- e) Cuboide.

#### Comentários:

A **alternativa A** está incorreta. O escafoide faz parte dos ossos do carpo.

A **alternativa B** está incorreta. O semilunar faz parte dos ossos do carpo.



A **alternativa C** está incorreta. O semilunar piramidal faz parte dos ossos do carpo.

A **alternativa D** está incorreta. O trapézio faz parte dos ossos do carpo.

A **alternativa E é a correta**. O cuboide é um osso que compões os ossos do tarso.

6. (IMPARH- Pref. Fortaleza/CE) O músculo que tem como inserções proximal e distal, respectivamente, a face anterior do sacro e o trocânter maior e realiza o movimento de rotação externa do quadril chama-se:

(A) piriforme.

(B) pectíneo.

(C) quadrado femoral.

(D) glúteo mínimo.

#### Comentários:

A **alternativa A é a correta**. Essa musculatura tem como inserção proximal a face anterior do sacro e como inserção distal o troncânter maior, além de ter como função a rotação externa do quadril.

A **alternativa B** está incorreta. O pectíneo se origina no ramo púbico e se insere na linha pectínea do fêmur. Faz a flexão do quadril e adução da coxa.

A **alternativa C** está incorreta. O músculo quadrado da femoral (ou ainda antigamente quadrado crural) é um músculo da região glútea. Faz a rotação e adução de coxa.

A **alternativa D** está incorreta. Apresenta sua inserção na asa ilíaca (entre linha glútea anterior e inferior) e sua inserção no trocanter maior do fêmur. Sua função é a abdução e rotação medial da coxa.



7. (Questão criada pela professora) Qual o músculo é innervado pelo nervo fibular profundo?

- (A) Tibial anterior
- (B) Sóleo
- (C) Gastrocnêmio.
- (D) Bíceps Braquial.

**Comentários:**

A **alternativa A é a correta**. Essa musculatura tem como inervação o nervo fibular profundo.

A **alternativa B** está incorreta. Essa musculatura tem como inervação o nervo tibial.

A **alternativa C** está incorreta. Essa musculatura tem como inervação o nervo fibular.

A **alternativa D** está incorreta. Essa musculatura tem como inervação o nervo músculo cutâneo.

8. (REIS & REIS - Prof. Congonhas/MG) Por quantos folhetos o periósteo é formado?

- a) 1 folheto.
- b) 2 folhetos.
- c) 3 folhetos.
- d) 4 folhetos.
- e) 5 folhetos

**Comentários:**

A **alternativa A** está incorreta. O periósteo é formado por 2 folhetos, e não 1.

A **alternativa B é a correta**. O periósteo é formado por 2 folhetos.

A **alternativa C** está incorreta. O periósteo é formado por 2 folhetos, e não 3.

A **alternativa D** está incorreta. O periósteo é formado por 2 folhetos, e não 4.





A **alternativa E** está incorreta. O perióstio é formado por 2 folhetos, e não 5.

9. (EXATUS - Pref. Caxias do Sul/RS) A coluna vertebral, também chamada de espinha dorsal, é formada quase sempre por 33 vértebras, que são ligadas por articulações diversas entre si. Marque a alternativa correta com cada região da coluna vertebral e seu número respectivo de vértebras:

- a) Cervical, 7 vértebras; torácica, 12 vértebras; lombar, 5 vértebras; sacral, 9 vértebras; coccígeas, 2 vértebras.
- b) Cervical, 5 vértebras; torácica, 7 vértebras; lombar 12 vértebras; sacral, 5 vértebras; coccígeas, 4 vértebras.
- c) Cervical, 7 vértebras; torácica, 5 vértebras; lombar, 5 vértebras; sacral, 12 vértebras; coccígeas, 4 vértebras.
- d) Cervical, 7 vértebras; torácica, 12 vértebras; lombar, 5 vértebras; sacral, 5 vértebras;

#### Comentários:

A **alternativa A** está incorreta. Apresentamos 5 vértebras sacrais.

A **alternativa B** está incorreta. Apresentamos 7 vértebras cervicais.

A **alternativa C** está incorreta. Apresentamos 12 vértebras torácicas.

A **alternativa D** está correta. O A representação e a contabilidade de todas as vértebras estão corretas

10. (EXATUS - Pref. Caxias do Sul/RS) Quais são os três ossos longos principais do membro superior?

- a) Rádio, ulna e tíbia.
- b) Rádio, fíbula e úmero.
- c) Úmero, rádio e ulna.
- d) Úmero, tíbia e rádio.



### Comentários:

**A alternativa A** está incorreta. A tíbia é um osso do membro inferior.

**A alternativa B** está incorreta. A fíbula é um osso do membro inferior.

**A alternativa C está correta.** Todos os ossos estão presentes nos membros superiores.

**A alternativa D** está incorreta. A tíbia é um osso do membro inferior.

### 11. (ADMTEC - Pref. Altinho/PE) Leia as afirmativas a seguir:

I. A coluna vertebral é a base de sustentação do corpo, atuando diretamente nos movimentos dos membros superiores e inferiores.

II. A articulação sinovial não está presente entre os processos articulares da coluna.

#### Marque a alternativa CORRETA:

- a) As duas afirmativas são verdadeiras.
- b) A afirmativa I é verdadeira, e a II é falsa.
- c) A afirmativa II é verdadeira, e a I é falsa.
- d) As duas afirmativas são falsas.

### Comentários:

**A alternativa A** está incorreta. A coluna vertebral é a base de sustentação do corpo, porém, quando falamos de articulações sinoviais, não as encontramos nos processos articulares da coluna.

**A alternativa B está correta.** As articulações sinoviais não estão presentes nos processos articulares da coluna.

**A alternativa C** está incorreta. A afirmativa I é verdadeira, pois a coluna vertebral funciona como base de sustentação do corpo e atuando diretamente nos movimentos de membros superiores e inferiores.

**A alternativa D** está incorreta. Somente a segunda afirmativa é falsa.



12. (AMEOSC - Prof. de Descanso/SC). Nestas articulações as superfícies articulares dos ossos são recobertas por uma cartilagem e unidas por ligamentos revestidos por uma membrana sinovial. Trata-se das:

- A) Diartroses.
- B) Sínfises.
- C) Sincondroses.
- D) Anfiartroses.

#### Comentários:

**A alternativa A está correta.** As diartroses são também conhecidas como articulações sinoviais e elas apresentam como característica a membrana sinovial

**A alternativa B** está incorreta. As sínfises não apresentam membrana sinovial.

**A alternativa C** está incorreta. As sínfises não apresentam membrana sinovial.

**A alternativa D** está incorreta. As sínfises não apresentam membrana sinovial.

13. (AMEOSC - Prof. de Descanso/SC) Quanto à disposição da fibra muscular, quando o músculo apresenta-se paralelo à linha média é classificado como:

- A) Oblíquo.
- B) Reto.
- C) Transverso.
- D) Circunflexo.

#### Comentários:

**A alternativa A** está incorreta. As fibras oblíquas não são paralelas, e sim formam um ângulo de 45 graus em relação a linha média.

**A alternativa B está correta.** As fibras de um músculo reto ficam paralelas a linha média.



**A alternativa C** está incorreta. As fibras transversas não são paralelas, e sim formam uma linha horizontal em relação ao músculo.

**A alternativa D** está incorreta. As fibras circunflexas não são descritas na literatura.

**14. (AMEOSC - Pref. de Descanso/SC) A traqueia bifurca-se nos brônquios primários (ou principais), que, ao entrarem nos pulmões, ramificam-se em três brônquios secundários (ou lobares) no pulmão direito e dois no esquerdo. A estrutura que dá início a essa bifurcação é denominada:**

A) Árvore brônquica.

B) Carina.

C) Hipofaringe.

D) Cartilagem hialina.

**Comentários:**

**A alternativa A** está incorreta. A árvore brônquica fica após a bifurcação.

**A alternativa B está correta.** A carina é a estrutura que dá início a essa bifurcação.

**A alternativa C** está incorreta. A hipofaringe é uma estrutura da faringe

**A alternativa D** está incorreta. A cartilagem hialina não faz a iniciação da bifurcação para os brônquios.

**15. (AMEOSC - Pref. de Descanso/SC) Nos pulmões, o sangue oxigenado e com nutrientes entra com as artérias brônquicas, ramos da aorta torácica, e o sangue a ser oxigenado, trazido do ventrículo direito, entra com as:**

A) Artérias pulmonares.

B) Veias pulmonares.

C) Veias cavas.

D) Artérias subclávias.



### Comentários:

**A alternativa A está correta.** De acordo com os nossos estudos da grande e pequena circulação, o sangue a ser oxigenado entra nas artérias pulmonares.

**A alternativa B** está incorreta. As veias pulmonares carregam sangue rico em oxigênio.

**A alternativa C** está incorreta. As veias cavas são as veias que retornam o sangue do corpo (pobre em oxigênio) em direção ao átrio direito do coração.

**A alternativa D** está incorreta. As artérias subclávias são responsáveis por levar o sangue até os membros superiores.

**15. (ESCP - Pref. de Tombos/MG) Observa-se nos ossos pneumáticos uma ou mais cavidades, revestidas de mucosa, de volume variável e contendo ar. Estas cavidades são denominadas seios. São exemplos de ossos pneumáticos:**

- a) Etmoide, esfenoide, frontal, temporal e maxilar.
- b) Etmoide, esfenoide, frontal, mandibular e maxilar.
- c) Esfenoide, frontal, parietal, zigomático e mandibular.
- d) Etmoide, esfenoide, frontal, zigomático e concha nasal inferior.

### Comentários:

**A alternativa A está correta.** Os seios paranasais são formados pelos seguintes ossos: etmoide, esfenoide, frontal, temporal e maxilar

**A alternativa B** está incorreta. A mandíbula não é considerada um osso pneumático.

**A alternativa C** está incorreta. Os ossos frontais, parietais, zigomáticos e mandibulares não estão inseridos nas como ossos pneumáticos.

**A alternativa D** está incorreta. Os ossos frontal, zigomático e concha nasal inferior não são considerados ossos pneumáticos.



16. (ESCP - Pref. de Tombos/MG) Com relação ao Músculo Quadrado Lombar podemos afirmar que se insere:

- a) No trocanter menor do fêmur
- b) Na linha pectínea do osso do quadril e eminência iliopúbica.
- c) Na borda inferior da décima segunda costela, no processo transversal das vértebras lombares superiores.
- d) No interior da linha alba

#### Comentários:

**A alternativa A** está incorreta. O trocanter menor do fêmur não recebe inserção do músculo quadrado lombar.

**A alternativa B** está incorreta. A linha pectínea do osso do quadril e eminência iliopúbica não recebe esse tipo de inserção.

**A alternativa C está correta.** A inserção está descrita de maneira correta.

**A alternativa D** está incorreta. Ele se insere no inferior da décima segunda costela e além disso, no processo transversal das vértebras lombares superiores.

17. (Questão criada pela professora). Assinale a alternativa que indica o nível em que a medula espinhal termina.

- a) L4- L5
- b) L3 - L4
- c) L1-L2
- d) S2

#### Comentários:

**A alternativa A** está incorreta. A medula termina antes desses níveis vertebrais.

**A alternativa B** está incorreta. A medula termina antes desses níveis vertebrais.



**A alternativa C está correta.** A medula termina entre os níveis lombares de L1 e L2.

**A alternativa D** está incorreta. A medula não se estende até S2.

**18. (AOCP - UFGD). Assinale a alternativa que corresponde corretamente à sequência do trato respiratório inferior.**

- a) Boca, cavidade nasal, brônquios e bronquíolos.
- b) Faringe, laringe, traqueia e alvéolos.
- c) Boca, cavidade nasal, faringe e laringe.
- d) Traqueia, brônquios, bronquíolos e alvéolos.
- e) Cavidade nasal, faringe, laringe e alvéolos.

#### **Comentários:**

**A alternativa A** está incorreta. A boca, e a cavidade nasal fazem parte do trato respiratório superior.

**A alternativa B** está incorreta. A faringe e a laringe fazem parte do trato respiratório superior.

**A alternativa C** está incorreta. Todas as alternativas fazem parte do trato respiratório superior.

**A alternativa D está correta.** Todas as alternativas fazem parte do trato respiratório inferior.

**A alternativa E** está incorreta. A cavidade nasal, as faringes a laringe fazem parte do trato respiratório superior.



19. (REIS & REIS - Pref. de Santana do Jacaré/MG). É formada por anéis incompletos de cartilagem em forma de "C", feixes musculares lisos, uma capa interna de epitélio respiratório, e mais externamente de tecido conjuntivo que envolve todas essas estruturas:

- a) Faringe.
- b) Laringe.
- c) Traqueia.
- d) Fossas Nasais

**Comentários:**

**A alternativa A** está incorreta. A faringe não apresenta cartilagens em forma de C.

**A alternativa B** está incorreta. A laringe não apresenta cartilagens em forma de C.

**A alternativa C está correta.** A traqueia é formada por anéis incompletos de cartilagem em forma de "C", feixes musculares lisos, uma capa interna de epitélio respiratório.

**A alternativa D** está incorreta. As fossas nasais não apresentam cartilagens em C.

20. (LEGALLE - Pref. de Joaçaba do Jacaré/SC). É um osso chato, plano e ímpar. É um importante osso hematopoético. Articula-se com as clavículas e com as cartilagens das 7 primeiras costelas. Constituído por 3 partes: manúbrio, corpo e processo xifóide. Refere-se à:

- a) Escápula.
- b) Esterno.
- c) Úmero
- d) Rádio
- e) Olécrano





### Comentários:

**A alternativa A** está incorreta. Apesar da escápula ser um osso plano (chato), ela não se articula com as cartilagens das 7 primeiras costelas.

**A alternativa B está correta.** O osso esterno, além de se articula com as cartilagens das 7 primeiras costelas também se constitui de um manúbrio, um corpo e um processo xifóide.

**A alternativa C** está incorreta. O úmero não se articula com as cartilagens das 7 primeiras costelas.

**A alternativa D** está incorreta. O rádio não se articula com as cartilagens das 7 primeiras costelas.

**A alternativa E** está incorreta. O olécrano não é um osso, e sim uma estrutura presente na ulna.

### 21. (AOCP - EBSHER/UFGA). Qual (is) é/são a (s) principal (is) função (ões) do músculo glúteo máximo?

a) Flexão de quadril.

b) Extensão e rotação lateral de quadril.

b) Flexão e rotação lateral de quadril.

b) Adução de quadril.

b) Abdução de quadril.

### Comentários:

**A alternativa A** está incorreta. O músculo glúteo máximo não realiza a flexão de quadril.

**A alternativa B está correta.** O músculo glúteo máximo realiza a extensão de quadril, além da sua rotação lateral.

**A alternativa C** está incorreta. O músculo glúteo máximo não realiza a flexão de quadril.

**A alternativa D** está incorreta. O músculo glúteo máximo não realiza a adução de quadril.

**A alternativa E** está incorreta. O músculo glúteo máximo não realiza a abdução de quadril.



22. (Excelência - Pref. Rio Novo/MG). Sobre o sistema respiratório assinale a alternativa CORRETA.

- a) Os brônquios fonte são divididos em 3 direitos e 2 esquerdos.
- b) A carina é a bifurcação da traqueia em brônquios lobares.
- c) O pulmão direito tem 1 fissura e 2 lobos e o esquerdo tem 2 fissuras e 3.
- d) Nenhuma das anteriores

#### Comentários:

**A alternativa A** está incorreta. Os brônquios fonte são divididos em direito e esquerdo, apenas.

**A alternativa B** está incorreta. A carina é a bifurcação da traqueia em brônquios pulmonar direito e esquerdo.

**A alternativa C** está incorreta. Na verdade, o pulmão esquerdo tem uma fissura e três lobos e o direito tem duas fissuras e três lobos.

**A alternativa D está correta.** Nenhuma das alternativas eram corretas

23. (CESGRANRIO - UNIRIO). As características individuais da face decorrem devido aos tônus e à atividade dos músculos da expressão facial, que se dispõem no tecido subcutâneo e são recobertos pela pele da face. Cada músculo possui uma função específica.

O músculo zigomático tem a função de

- a) Elevar o lábio superior.
- b) Realizar o afastamento medial dos lábios.
- c) Deprimir a pele do queixo.
- d) Elevar o ângulo da boca.
- e) Fazer a protração do queixo.



### Comentários:

**A alternativa A** está incorreta. O músculo zigomático não realiza a elevação do lábio superior, e sim do ângulo da boca.

**A alternativa B** está incorreta. O músculo zigomático não realiza o afastamento medial dos lábios, e sim a elevação do ângulo da boca.

**A alternativa C** está incorreta. O músculo zigomático não realiza a depressão da pele do queixo, e sim a elevação do ângulo da boca.

**A alternativa D está correta.** O músculo zigomático realiza a elevação do ângulo da boca.

**A alternativa E** está incorreta. O músculo zigomático não realiza a protração do queixo, e sim a elevação do ângulo da boca.

24. (IF - CE). A junta é definida como conexão esquelética osso com osso, unida por tecido fibroso, cartilaginoso ou sinovial. As juntas são nomeadas de acordo com os ossos que são aproximados. A articulação atlantoaxial e a radioulnar são classificadas, segundo o tipo de junta, como

a) anfiartrose: elipsoide.

b) anfiartrose: esferoide.

c) sinartrose: gínglimo.

d) diartrose: trocoide.

e) diartrose: gonfose.

### Comentários:

**A alternativa A** está incorreta. Anfiartroses são articulações com movimentos limitados.

**A alternativa B** está incorreta. Anfiartroses são articulações com movimentos limitados.

**A alternativa C** está incorreta. Sinartroses são articulações sem nenhum movimento praticamente.

**A alternativa D está correta.** São articulações sinoviais e apresentam o encaixe de uma articulação trocoide.

**A alternativa E** está incorreta. São articulações sinoviais, porém não são gonfoses



25. (Excelência - Pref. Rio Novo). Sobre o esqueleto marque a alternativa INCORRETA.

- a) Está dividido em duas grandes porções, axial e apendicular.
- b) O esqueleto axial forma a porção central da estrutura.
- c) O esqueleto apendicular é formado por ossos longos.
- d) Nenhuma das alternativas.

#### Comentários:

**A alternativa A** está incorreta. O esqueleto é dividido em duas grandes porções (axial e apendicular). Isso é correto, porém pede-se a alternativa incorreta.

**A alternativa B** está incorreta. O esqueleto é axial forma a porção central da estrutura. Isso é correto, porém pede-se a alternativa incorreta.

**A alternativa C está correta.** Não só por ossos longos, mas como também ossos curtos.

**A alternativa D** está incorreta. A letra C está correta.

26. (FUNCAB - FUNCAB). O tipo da articulação umeroulnar (cotovelo) é:

- a) Condilar
- b) Elipsoide
- c) Gínglimo
- d) Trocoide
- e) Esferoide

#### Comentários:

**A alternativa A** está incorreta. Ela não apresenta formato condilar.

**A alternativa B** está incorreta. Essa articulação não apresenta formato elipsoide

**A alternativa C está correta.** É considerada uma articulação gínglimo.



**A alternativa D** está incorreta. Essa articulação não apresenta formato trocoide.

**A alternativa E** está incorreta. Essa articulação não apresenta formato esferoide.

27. (Prefeitura de Guaraniáçu - Objetiva Concursos). De acordo com DUTTON, sobre o sistema musculoesquelético, numerar a 2ª coluna de acordo com a 1ª e, após, assinalar a alternativa que apresenta a sequência CORRETA:

(1) Tendão

(2) Ligamento

(3) Osso

( ) Banda fibrosa de tecido conjuntivo denso que serve de conexão entre os ossos e as articulações.

( ) Estrutura em forma de cordão, cujo objetivo é ligar o músculo aos ossos.

( ) Forma altamente vascular de tecido conjuntivo composto de colágeno, fosfato de cálcio, água, proteínas amorfas e células. O mais rígido dos tecidos conjuntivos.

a) 1 - 2 - 3

b) 2 - 1 - 3

c) 3 - 2 - 1

d) 2 - 3 - 1

**Comentários:**

**A alternativa A** está incorreta. A ordem correta que se diz respeito é 2. 1. 3.

**A alternativa B está correta.** A ordem correta é 2.1.3. O ligamento é considerado uma banda fibrosa de tecido conjuntivo que serve de conexão entre órgãos e articulações. Já o tendão é caracterizado como uma estrutura em forma de cordão, que liga músculos aos ossos. Por último, os ossos são formados de fosfato de cálcio, água e proteínas, sendo então os mais rígidos dos tecidos conjuntivos.

**A alternativa C** está incorreta. A ordem correta que se diz respeito é 2. 1. 3.



**A alternativa D** está incorreta. A ordem correta que se diz respeito é 2. 1. 3.

**28. (IBFC - EBSEH - UMIFAP). Analise as afirmativas abaixo, e dê valores Verdadeiro (V) ou Falso (F), sobre biomecânica da coluna vertebral.**

- ( ) Apresenta 4 (quatro) curvaturas sagitais: cervical, torácica, lombar e sacral.
- ( ) Podem ocorrer variações vertebrais de acordo com a raça, sexo, fatores genéticos e ambientais.
- ( ) No adulto, a medula ocupa todo o canal medular até S<sub>5</sub>.
- ( ) Envolve distribuição de forças sobre o disco intervertebral, sendo o anel fibroso responsável pela recepção da carga e posteriormente o núcleo pulposo.
- ( ) Pequenas alterações biomecânicas podem gerar dor que devem ser tratadas imediatamente com alongamentos de cadeia posterior, posicionamento, orientação ergonômica e eletroterapia para evitar cronicidade.

Assinale a alternativa que apresenta a sequência correta de cima para baixo.

- a) V-F-V-F-V
- b) V-V-F-V-V
- c) F-F-V-V-V
- d) F-V-F-V-F
- e) V-V-F-V-F

**Comentários:**

**A alternativa B está correta.**

1. Apresenta 4 (quatro) curvaturas sagitais: cervical, torácica, lombar e sacral.
2. Podem ocorrer variações vertebrais de acordo com a raça, sexo, fatores genéticos e ambientais. Variações vertebrais ocorrem segundo raça, sexo, fatores genéticos e ambientais. Por exemplo, as colunas vertebrais com maior número de vértebras ocorrem com mais frequência em indivíduos do sexo masculino e aquelas com número reduzido de vértebras ocorrem mais no sexo feminino
3. No adulto, a medula vai apenas até o nível L<sub>1</sub>/L<sub>2</sub>



4. Envolve distribuição de forças sobre o disco intervertebral, sendo o anel fibroso responsável pela recepção da carga e posteriormente o núcleo pulposo. Anel fibroso é a parte mais externa e mais rígida do disco intervertebral, servindo como uma barreira de proteção para o núcleo e para o manter simétrico, de forma a que a pressão se distribua de forma uniforme por todo o disco. O núcleo pulposo é desenvolvido pela interação de células notocordais e tecido conectivo frouxo em todos dos discos.

5. Pequenas alterações biomecânicas podem gerar dor que devem ser tratadas imediatamente com alongamentos de cadeia posterior, posicionamento, orientação ergonômica e eletroterapia para evitar cronicidade.

**29. (MetroCapital - Prefeitura de Nova Odessa). O tubérculo da sela é um acidente anatômico do osso:**

- a) Frontal
- b) Etmóide
- c) Palatino
- d) Esfenoide
- e) Temporal

**Comentários:**

**A alternativa A** está incorreta.

**A alternativa B** está incorreta.

**A alternativa C** está incorreta.

**A alternativa D** está correta.

**A alternativa E** está incorreta



30. (MetroCapital - Prefeitura de Nova Odessa). Sobre a avaliação da dor articular, na identificação de mais de quatro articulações acometidas, define-se a dor como:

- a) Monoarticular
- b) Para-articular
- c) Hemiarticular
- d) Oligoarticular
- e) Poliarticular

**Comentários:**

**A alternativa A** está incorreta.

**A alternativa B** está incorreta.

**A alternativa C** está incorreta.

**A alternativa D** está incorreta

**A alternativa E** está correta.

31. (Instituto Acess - Prefeitura de Ouro Branco). Em relação à anatomia da patela, assinale a afirmativa incorreta.

- a) A patela repousa na face patelar do fêmur quando o joelho se encontra estendido.
- b) Considerada o maior osso sesamoide do corpo, a patela possui duas faces - a anterior e a posterior.
- c) A face posterior é lisa, sendo dividida em duas partes articulares, sendo que a superfície medial é maior que a lateral
- d) Superiormente a patela possui sua base e inferiormente o seu ápice.





### Comentários:

**A alternativa A** está incorreta.

**A alternativa B** está incorreta.

**A alternativa C** está correta.

**A alternativa D** está incorreta

32. (Instituto AOCF - Prefeitura de João Pessoa). As articulações corpóreas são importantes para produzir movimentos, fazer a manutenção do equilíbrio e manter a postura corporal. Assinale a alternativa correta que apresenta corretamente subtipos de articulações fibrosas.

- a) Sutura e Sindesmose
- b) Suturas e Sínfises
- c) Sínfise e Sincondroses
- d) Em sela e gínglimo
- e) Trocoide e Condilar

### Comentários:

**A alternativa A está correta.** Nas suturas as extremidades dos ossos têm interdigitações ou sulcos, que os mantêm íntima e firmemente unidos, é encontrado somente entre os ossos planos do crânio, por exemplo, sutura sagital.

Nas sindesmose o tecido interposto é também o conjuntivo fibroso, mas não ocorre nos ossos do crânio, só há dois exemplos: sindesmose tíbio-fibular e sindesmose radio-ulnar.

**A alternativa B está incorreta.** Sínfise é uma articulação cartilaginosa, é um tipo de anfiartrose, por exemplo, sínfise púbica.

**A alternativa C está incorreta.** Os ossos de uma articulação do tipo sincondrose estão unidos por uma cartilagem hialina, é um tipo de anfiartrose como a sínfise, por exemplo, a articulação xifoesternal.

**A alternativa D está incorreta.** Na articulação em sela, as faces ósseas são reciprocamente côncavo-convexas, por exemplo, carpometacárpicas do polegar.



Na articulação gínglimo, as superfícies articulares permitem movimento em um só plano, por exemplo, articulações interfalangeanas.

**A alternativa E está incorreta.** A articulação trocoide é formada por um processo em forma de pivô rodando dentro de um anel ou um anel sobre um pivô, por exemplo, atlanto-axial.

Na articulação condilar, uma superfície articular ovoide ou condilar é recebida em uma cavidade elíptica de modo a permitir os movimentos de flexão e extensão, adução e abdução e circundução, por exemplo, articulação do pulso.

**33. (GUALIMP - Prefeitura de Conc. Macabu). A articulação monoaxial realiza movimentos, apenas, em torno de um eixo, chamado de um grau de liberdade. Neste tipo de articulação apenas flexão e extensão são permitidas. As de movimento uniaxial em pivô são denominadas:**

- a) Gínglimo
- b) Trocoide
- c) Condilar
- d) Selar

#### Comentários:

**A alternativa A está incorreta.** Em articulações do tipo gínglimo ou dobradiça uma superfície convexa de um osso encaixa-se na superfície côncava de outro, também permitem movimento sobre eixo único. Um exemplo clássico é a articulação do cotovelo, realizando flexão e extensão.

**A alternativa B está correta.** Nas articulações em pivô ou trocoide as superfícies articulares são segmentos em forma de cilindro, permitindo exclusivamente o movimento de rotação. A articulação é formada por um processo em forma de pivô rodando dentro de um anel ou um anel sobre um pivô. Um exemplo típico é a articulação rádio-ulnar proximal, sendo responsável pelos movimentos de pronação e supinação do antebraço.

**A alternativa C está incorreta.** Nesse tipo as superfícies articulares são em forma elíptica. Sendo assim, permitem flexão, extensão, abdução e adução, mas não a rotação. Por possuírem dois eixos de movimento, são denominadas de biaxiais.



**A alternativa D está incorreta.** Nesses tipos a superfície articular de uma peça esquelética tem formato de sela, ou seja, apresenta concavidade em um sentido e convexidade em outro. Desse modo, encaixa-se numa segunda peça onde convexidade e concavidade apresentam-se no sentido inverso da primeira. Um exemplo típico é o da articulação carpo-metacárpica do polegar.

**34. (FAUEL - Prefeitura de Jaguapitã). Quais das alternativas a seguir é um exemplo de articulação fibrosa?**

- a) Sacro
- b) Cotovelo
- c) Sutura Craniana
- d) Sínfise Pública

#### Comentários:

**A alternativa A está incorreta.** O osso sacro se articula com o íliaco formando a articulação sacroilíaca, unindo a pelve à coluna vertebral, sendo classificada como uma articulação sinovial atípica, apresentando amplitude de movimento muito limitada.

**A alternativa B está incorreta.** A articulação do cotovelo é um gínglimo ou articulação em dobradiça, classificada como diartrose.

**A alternativa C está correta.** Chamadas também de articulação imóvel, esse tipo de articulação conecta os ossos por uma camada intermediária de tecido conjuntivo fibroso. Por isso, apresenta pouco ou nenhum movimento, sendo classificadas como sinartroses.

**A alternativa D está incorreta.** Classificada como articulação cartilaginosa, também conhecida como anfiartrose ou articulação semimóvel. Apresenta tecido cartilaginoso entre os ossos, que pode ser do tipo hialino ou fibroso. Quando hialina, a articulação recebe o nome de sincondrose e, quando fibrosa, recebe a denominação de sínfise.



35. (IBADE - Prefeitura de Járú). A hérnia discal apresenta alta incidência na região lombar, que podem estar relacionadas com alterações nos discos intervertebrais entre as vértebras L<sub>4</sub>/L<sub>5</sub> ou L<sub>5</sub>/S<sub>1</sub>. Os discos intervertebrais, presentes entre os corpos vertebrais, são exemplos de articulação do tipo:

- a) Gonfose
- b) Sindesmose
- c) Sínfise
- d) Sincondrose

#### Comentários:

**A alternativa A está incorreta.** Gonfose é a articulação específica localizada entre os dentes.

**A alternativa B está incorreta.** Definida como uma articulação com dois ossos adjacentes ligados por uma membrana ou ligamentos. As mais conhecidas são os tecidos conectivos fibrosos entre as extremidades distais da tíbia e fíbula e entre as diáfises do rádio e da ulna.

**A alternativa C está correta.** As articulações entre os corpos vertebrais apresentam a classificação de cartilaginosa fibrosa do tipo sínfise, unindo dois ossos e permite pouca movimentação. Assim, elas permitem pequenos movimento angulares entres os corpos das vértebras situados inferior e superiormente. Outro local que apresenta esse tipo de articulação é no osso púbis, unindo o lado esquerdo com o direito, denominada a sínfise púbica.

**A alternativa D está incorreta.** Neste caso os ossos estão unidos por uma lâmina ou barra de cartilagem hialina.



# ESSA LEI TODO MUNDO CONHECE: PIRATARIA É CRIME.

Mas é sempre bom revisar o porquê e como você pode ser prejudicado com essa prática.



1

Professor investe seu tempo para elaborar os cursos e o site os coloca à venda.



2

Pirata divulga ilicitamente (grupos de rateio), utilizando-se do anonimato, nomes falsos ou laranjas (geralmente o pirata se anuncia como formador de "grupos solidários" de rateio que não visam lucro).



3

Pirata cria alunos fake praticando falsidade ideológica, comprando cursos do site em nome de pessoas aleatórias (usando nome, CPF, endereço e telefone de terceiros sem autorização).



4

Pirata compra, muitas vezes, clonando cartões de crédito (por vezes o sistema anti-fraude não consegue identificar o golpe a tempo).



5

Pirata fere os Termos de Uso, adultera as aulas e retira a identificação dos arquivos PDF (justamente porque a atividade é ilegal e ele não quer que seus fakes sejam identificados).



6

Pirata revende as aulas protegidas por direitos autorais, praticando concorrência desleal e em flagrante desrespeito à Lei de Direitos Autorais (Lei 9.610/98).



7

Concurseiro(a) desinformado participa de rateio, achando que nada disso está acontecendo e esperando se tornar servidor público para exigir o cumprimento das leis.



8

O professor que elaborou o curso não ganha nada, o site não recebe nada, e a pessoa que praticou todos os ilícitos anteriores (pirata) fica com o lucro.



Deixando de lado esse mar de sujeira, aproveitamos para agradecer a todos que adquirem os cursos honestamente e permitem que o site continue existindo.